



*Fractura de los huesos propios de la nariz posterior a trauma nasal. Reporte de caso*

*Fracture of the nasal bones following nasal trauma. Case report*

*Fratura dos ossos nasais após trauma nasal. Relato de caso*

Maria José Enriquez-Morocho <sup>I</sup>  
[enriquezmariajose55@gmail.com](mailto:enriquezmariajose55@gmail.com)  
<https://orcid.org/0000-0003-0362-265X>

Magensy Johanna Lema-Sumba <sup>II</sup>  
[magensylema27@gmail.com](mailto:magensylema27@gmail.com)  
<https://orcid.org/0000-0003-4361-6254>

Melani Stefania Velez-Parraga <sup>III</sup>  
[Melanievo56@gmail.com](mailto:Melanievo56@gmail.com)  
<https://orcid.org/0000-0001-7199-2287>

Lizbeth Fernanda Verdugo-Calle <sup>IV</sup>  
[verdugofernanda994@gmail.com](mailto:verdugofernanda994@gmail.com)  
<https://orcid.org/0000-0002-8995-5713>

Edison Omar Sacaquirin-Zhunio <sup>V</sup>  
[edison.sacaquirin@ucacue.edu.ec](mailto:edison.sacaquirin@ucacue.edu.ec)  
<https://orcid.org/0009-0000-4287-7917>

**Correspondencia:** [enriquezmariajose55@gmail.com](mailto:enriquezmariajose55@gmail.com)

Ciencias de la Salud  
Artículo de Investigación

\* **Recibido:** 10 de marzo de 2025 \* **Aceptado:** 23 de abril de 2025 \* **Publicado:** 08 de mayo de 2025

- I. Estudiante de la Carrera de Medicina de la Universidad Católica de Cuenca, Ecuador.
- II. Estudiante de la Carrera de Medicina de la Universidad Católica de Cuenca, Ecuador.
- III. Estudiante de la Carrera de Medicina de la Universidad Católica de Cuenca, Ecuador.
- IV. Doctor, Docente de la Carrera de Medicina de la Universidad Católica de Cuenca, Ecuador.
- V. Universidad Católica de Cuenca, Ecuador.

## Resumen

**Introducción:** las fracturas de los huesos propios de la nariz representan el 40% de los traumatismos faciales, debido a su prominencia anatómica. Causadas por accidentes, caídas o agresiones, pueden generar dolor, epistaxis, deformidad y obstrucción respiratoria. Un diagnóstico y tratamiento oportunos son esenciales para evitar complicaciones como desviación septal o infecciones. **Presentación del caso:** Paciente femenina de 21 años con epistaxis persistente tras trauma nasal, el examen físico y tomografía computarizada revelaron fractura de los huesos propios nasales, desviación septal hacia la derecha e hipertrofia de cornetes. Se recomienda intervención quirúrgica para corregir las alteraciones estructurales. **Discusión:** las fracturas nasales son más comunes en hombres jóvenes (20-40 años). La TC es el estándar diagnóstico, y la reducción cerrada dentro de los 14 días post-trauma es el tratamiento preferido. Complicaciones como hematomas septales requieren manejo inmediato. La prevención incluye protección en deportes y educación médica continua. **Conclusión:** un abordaje clínico-imagenológico oportuno y técnicas quirúrgicas adecuadas son clave para evitar secuelas funcionales y estéticas, destacando la importancia de la prevención y capacitación profesional.

**Palabras clave:** Fractura; huesos propios de la nariz; trauma nasal.

## Abstract

**Introduction:** Fractures of the nasal bones account for 40% of facial trauma due to their anatomical prominence. Caused by accidents, falls, or assaults, they can cause pain, epistaxis, deformity, and respiratory obstruction. Timely diagnosis and treatment are essential to avoid complications such as septal deviation or infections. **Case presentation:** A 21-year-old female patient presented with persistent epistaxis following nasal trauma. Physical examination and CT scan revealed a fracture of the nasal bones, rightward septal deviation, and turbinate hypertrophy. Surgical intervention is recommended to correct structural abnormalities. **Discussion:** Nasal fractures are more common in young men (20–40 years old). CT is the diagnostic standard, and closed reduction within 14 days post-trauma is the preferred treatment. Complications such as septal hematomas require immediate management. Prevention includes sports protection and continuing medical education. **Conclusion:** A timely clinical and imaging approach and appropriate surgical techniques are key to avoiding

functional and aesthetic sequelae, highlighting the importance of prevention and professional training.

**Keywords:** Fracture; nasal bones; nasal trauma.

## Resumo

**Introdução:** As fraturas dos ossos nasais representam 40% dos traumas faciais, devido à sua proeminência anatômica. Causadas por acidentes, quedas ou agressões, podem causar dores, sangramentos nasais, deformidades e obstrução respiratória. O diagnóstico e o tratamento precoces são essenciais para evitar complicações como desvio de septo ou infecções. **Apresentação do caso:** Paciente feminina, 21 anos, com epistaxe persistente após trauma nasal. O exame físico e a tomografia computadorizada revelaram fratura dos ossos nasais, desvio do septo para a direita e hipertrofia dos cornetos nasais. A intervenção cirúrgica é recomendada para corrigir alterações estruturais. **Discussão:** Fraturas nasais são mais comuns em homens jovens (20-40 anos). A TC é o padrão diagnóstico, e a redução fechada dentro de 14 dias após o trauma é o tratamento preferido. Complicações como hematomas septais exigem tratamento imediato. A prevenção inclui proteção esportiva e educação médica continuada. **Conclusão:** Uma abordagem clínico-imagem oportuna e técnicas cirúrgicas adequadas são fundamentais para evitar sequelas funcionais e estéticas, ressaltando a importância da prevenção e da capacitação profissional.

**Palavras-chave:** Fratura; ossos do nariz; trauma nasal.

## Introducción

Las fracturas de los huesos propios de la nariz representan una de las lesiones más frecuentes en el ámbito de la traumatología facial, constituyendo aproximadamente el 40% de los traumatismos faciales. Esta alta incidencia se atribuye a la prominencia anatómica de la nariz, lo que la hace susceptible a lesiones por diversas causas, incluyendo accidentes de tráfico, caídas, agresiones físicas y prácticas deportivas (1).

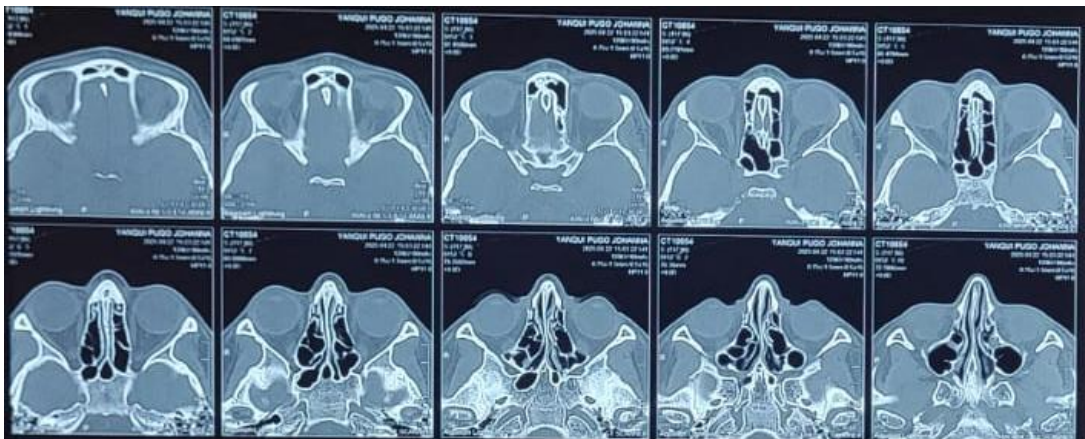Clínicamente, las fracturas nasales pueden presentar síntomas como dolor, tumefacción, epistaxis, deformidad nasal y obstrucción respiratoria. Si no se diagnostican y tratan adecuadamente, pueden derivar en complicaciones como desviación del tabique nasal, hemorragias recurrentes, infecciones sinusales y alteraciones estéticas y funcionales (2).

El diagnóstico se basa principalmente en la evaluación clínica, apoyada por estudios de imagen cuando es necesario. El tratamiento varía según la gravedad de la fractura, desde medidas conservadoras hasta intervenciones quirúrgicas como la reducción cerrada o la septoplastia submucosa asistida por endoscopia, que ha demostrado reducir la necesidad de rinoseptoplastias secundarias (3).

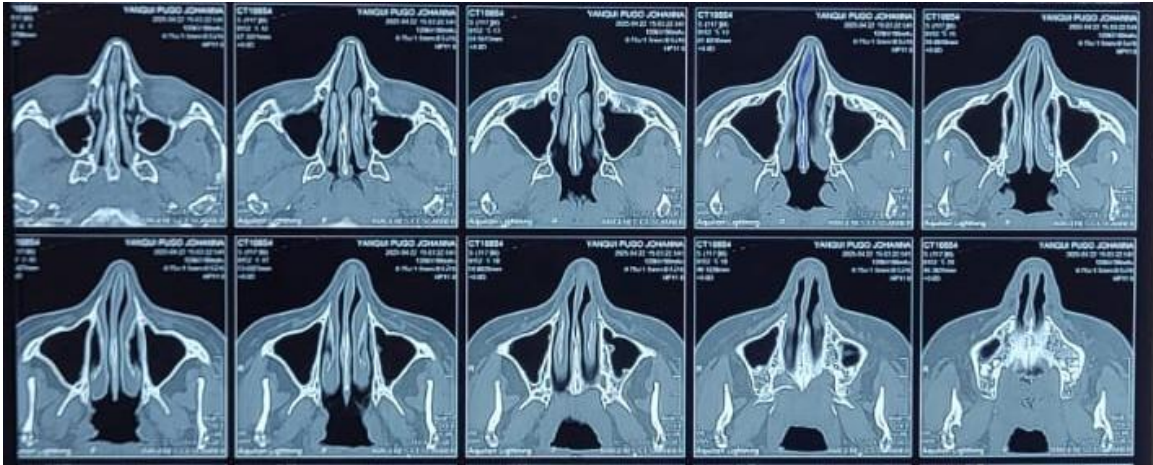
Dada la alta prevalencia y las posibles complicaciones asociadas, es fundamental que los profesionales de la salud estén capacitados para identificar y manejar adecuadamente las fracturas nasales. Este reporte de caso busca contribuir al conocimiento clínico y terapéutico de estas lesiones, enfatizando la importancia de un abordaje oportuno y efectivo para prevenir secuelas a largo plazo.

### Reporte de caso

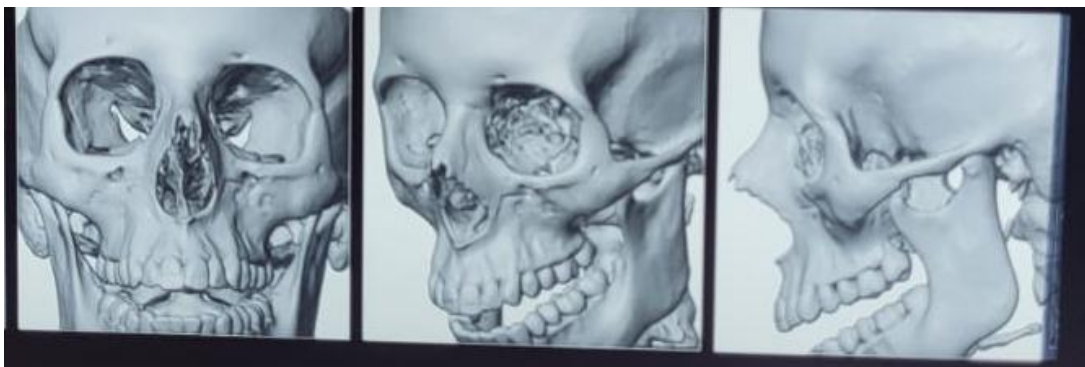
Paciente femenina de 21 años, acude a consulta por presentar epistaxis persistente de 2 días de evolución, posterior a traumatismo en la región nasal. Al examen físico se observa laterorrinia izquierda, radix bajo, giba osteocartilaginosa y baja caída de puente nasal. En la rinoscopia anterior se observa mucosa nasal hiperémica congestiva, presencia de desviación septal con convexidad derecha antero posterior e inferior con presencia de cresta izquierda anteromedial. Se le realiza una tomografía computarizada multicorte de nariz y cavidades paranasales, en la que se evidencia un proceso inflamatorio mínimo maxilar, desviación septal hacia la derecha y fractura de los huesos propios de la nariz.



*Figura 1: TC multicorte de nariz y cavidades paranasales. Corte axial. Engrosamiento mucoso de los senos maxilares*



*Figura 2: TC multicorte de nariz y cavidades paranasales. Desviación septal hacia la derecha*



*Figura 3: Reconstrucción 3D. Fractura de huesos propios de la nariz*

De acuerdo a los estudios de imagen se diagnostica de desviación del tabique nasal a la derecha + hipertrofia de los cornetes nasales + fractura de los huesos propios de la nariz. Por lo que se recomienda intervención quirúrgica.

## **Discusión**

Las fracturas de los huesos propios de la nariz representan la lesión ósea más común en el área facial, constituyendo entre el 40% y 50% de todas las fracturas faciales (Alvi & Patel; Rojas et al., 2023). Esta alta incidencia se atribuye a la posición prominente de la nariz, que la hace vulnerable a impactos directos por agresiones físicas, accidentes vehiculares, caídas o actividades deportivas (Rojas et al., 2023; Landeen et al.). Desde una perspectiva epidemiológica, estas lesiones predominan en varones adultos jóvenes, como lo demostró González et al. (2022), donde más del

70% de los casos correspondían a hombres entre 20 y 40 años, un hallazgo consistente con estudios globales que vinculan este patrón a factores conductuales y laborales.

El diagnóstico de estas fracturas varía según su complejidad. Landeen et al. establecen que la tomografía computarizada (TC) es el estándar de oro, especialmente en traumas complejos con posible afectación de estructuras adyacentes (como el complejo naso-orbita-etmoidal o la base del cráneo). Sin embargo, en fracturas aisladas, Alvi y Patel sostienen que el examen clínico (palpación e inspección visual) suele ser suficiente, mientras que las radiografías tienen un valor limitado. Khaled Reyad y colaboradores enfatizan la importancia de clasificar las fracturas según sistemas como los de Han et al. y Kim et al., ya que diferenciar entre fracturas con o sin compromiso septal es crucial para guiar el tratamiento.

El tratamiento preferido en la mayoría de los casos es la reducción cerrada, particularmente si se realiza dentro de los primeros 10 a 14 días posteriores al trauma (Gallino et al., 2023; Landeen et al.). Gallino et al. (2023) destacan que esta técnica es simple, efectiva y con baja tasa de complicaciones, siempre que se aplique oportunamente. No obstante, Reyad et al. advierten que, aunque la reducción abierta ofrece mejores resultados estéticos, conlleva mayores riesgos quirúrgicos, mientras que la reducción cerrada puede requerir revisiones posteriores. En casos de fracturas abiertas (8% según Alnemare), asociadas a mecanismos de alta energía como heridas por arma de fuego, se requiere un abordaje más agresivo debido al mayor riesgo de complicaciones sistémicas.

El manejo inadecuado o tardío puede derivar en complicaciones como hematomas septales, necrosis cartilaginosa, deformidad en silla de montar, obstrucción nasal crónica y alteraciones del olfato (Klinginsmith et al.; Universidad Católica de Guayaquil, 2024). Klinginsmith et al. subrayan la importancia del drenaje inmediato de hematomas septales para evitar secuelas irreversibles. Además, Reyad et al. señalan que los pacientes con fracturas septales tienen menor satisfacción postoperatoria, lo que refuerza la necesidad de corregir el tabique durante la intervención inicial. Por otro lado, Pérez-Rivera et al. (2023) observaron que los tratados precozmente con reducción cerrada reportaron alta satisfacción funcional y estética, reduciendo la necesidad de cirugías adicionales.

Las estrategias preventivas incluyen el uso de equipos de protección en deportes y la moderación en el consumo de alcohol (Klinginsmith et al.; Alvi & Patel). Landeen et al. añaden que la educación sobre mecanismos de trauma y la intervención temprana son clave para optimizar

resultados. Sin embargo, Valdés et al. (2023) identificaron una carencia de literatura regional actualizada, lo que dificulta la estandarización de protocolos. Su estudio buscó caracterizar clínicamente estas fracturas para servir como base en salud pública e investigación futura.

## Conclusión

Las fracturas de los huesos propios de la nariz, aunque frecuentemente subestimadas, representan una entidad clínica relevante debido a su alta incidencia y al impacto que pueden tener sobre la función respiratoria y la estética facial. El presente caso clínico ilustra de manera clara la complejidad diagnóstica y terapéutica de las fracturas de los huesos propios de la nariz, especialmente cuando se asocian con desviación septal y alteraciones estructurales nasales. La correcta evaluación clínica, acompañada del uso racional de estudios de imagen y técnicas quirúrgicas cuando están indicadas, es esencial para evitar secuelas permanentes. Asimismo, se resalta la importancia de la prevención, especialmente en poblaciones de riesgo, y la necesidad de fortalecer la educación médica continua en el manejo de traumatismos faciales.

## Referencias

1. Pérez-Rivera I, Morales M, Suárez N, García R. Satisfacción estética y funcional tras reducción cerrada de fracturas nasales. *Cir Plást Iberolatinoam*. 2023;49(3):251–8.
2. Ordóñez Mendoza CM. Complicaciones relacionadas con fracturas de los huesos de la nariz. [tesis de pregrado en Internet]. Guayaquil: Universidad Católica de Santiago de Guayaquil; 2024.
3. Valdés R, López M, Rodríguez C. Caracterización clínica y epidemiológica de pacientes con fractura de huesos propios nasales. *Rev Estomatol (Internet)*. 2023;61(2):117–24.
4. Montenegro M, Castro M. Características clínicas y epidemiológicas de las fracturas nasales. Experiencia en un centro de atención de especialidad ORL en Quito, Ecuador. *Revista Científica indexada*. 2024; 7(1): 1-6
5. Pereira N, Andrades P, Borel C, Rocha L, Hernández R, Villalobos R. Septoplastia submucosa asistida por endoscopia más reducción nasal cerrada en fracturas nasoseptales: estudio comparativo frente a la técnica tradicional. *Cir plást. Iberolatinoam*. 2020; 43(3): 12-18

6. Alvo A. Rinoplastia y rinoseptoplastia funcional: Mejorando la función nasal más allá de la cirugía del tabique y los cornetes nasales. *Revista de otorrinolaringología y cirugía de cabeza y cuello*. 2020; 80(3): 360-366
7. Rojas S, Fernández A, Larrañaga J, Arias D. Manejo temprano del trauma nasal. *Rev FASO*. 2023;30(3):5–12.
8. González O, Martínez L, Pérez A. Caracterización de las fracturas nasales atendidas en el servicio de urgencias. *Rev Cubana Cir*. 2022;61(4):e944.
9. Gallino N, Herranz F, Acosta L, Rosende M, Serrano C. Manejo temprano del trauma nasal. *Rev FASO*. 2023;30(3).
10. Landeen KC, Kimura K, Stephan SJ. Nasal Fractures. *Facial Plast Surg Clin North Am*. 2022 Feb;30(1):23-30. doi: 10.1016/j.fsc.2021.08.002. PMID: 34809884.
11. Reyad, K., Elbarbary, A., Afifi, M., Saad EIDin, M. Manejo de fracturas nasales agudas en adultos: Revisión sistemática y metaanálisis. *Revista Egipcia de Cirugía Plástica y Reconstructiva*, 2024; 48(4): 297-308. doi: 10.21608/ejprs.2024.385105
12. Alnemare AK. Comparative Analysis of Open and Closed Nasal Fractures in Trauma Settings: Mechanisms, Intent, Surgical Interventions, and Outcomes. *Craniomaxillofac Trauma Reconstr*. 2025 Jan 22;18(1):9. doi: 10.3390/cmtr18010009. PMID: 40271474; PMCID: PMC11995816.
13. Alvi S, Patel BC. Nasal Fracture Reduction. 2023 Apr 3. In: *StatPearls [Internet]*. Treasure Island (FL): StatPearls Publishing; 2025 Jan–. PMID: 30855883.
14. Klinginsmith M, Hohman MH, Katrib Z. Nasal Septal Fracture. 2025 Jan 20. In: *StatPearls [Internet]*. Treasure Island (FL): StatPearls Publishing; 2025 Jan–. PMID: 32310372.