



*Evidencias y Directrices en la Punción con Aspiración de Aguja Fina Guiada por Ecografía: Revisión Sistemática*

*Evidence and Guidelines in Ultrasound-Guided Fine Needle Aspiration Puncture: Systematic Review*

*Evidências e Diretrizes em Punção Aspirativa por Agulha Fina Guiada por Ultrassom: Revisão Sistemática*

Daniela Mora-Taborda <sup>I</sup>

[danimta19@gmail.com](mailto:danimta19@gmail.com)

<https://orcid.org/0009-0003-8938-1689>

Mayra Gissela Santacruz-Garcés <sup>II</sup>

[gissasantacruz18@gmail.com](mailto:gissasantacruz18@gmail.com)

<https://orcid.org/0009-0009-4060-0258>

Lisette Gisella Acaro-Alverca <sup>III</sup>

[lis-a99@hotmail.com](mailto:lis-a99@hotmail.com)

<https://orcid.org/0009-0008-4657-8584>

Saud Andrés Yarad-García <sup>IV</sup>

[saudyaradjr@yahoo.com](mailto:saudyaradjr@yahoo.com)

<https://orcid.org/0009-0009-4060-0258>

**Correspondencia:** [danimta19@gmail.com](mailto:danimta19@gmail.com)

Ciencias Técnicas y Aplicadas

Artículo de Investigación

\* **Recibido:** 15 de agosto de 2024 \* **Aceptado:** 27 de septiembre de 2024 \* **Publicado:** 05 de octubre de 2024

- I. Investigadora Independiente, Ecuador.
- II. Investigadora Independiente, Ecuador.
- III. Investigadora Independiente, Ecuador.
- IV. Investigador Independiente, Ecuador.

## Resumen

El uso de la punción con aspiración de aguja fina guiada por ecografía es una técnica diagnóstica promisorio para el diagnóstico de tumores de páncreas, hígado y estómago que requieren de métodos invasivos para su exploración, por lo cual es necesario capacitar al personal médico sobre los protocolos, para reducir la ocurrencia de eventos adversos. En este sentido se realizó una revisión sistemática de 120 artículos, utilizando bases de datos medicas como PubMed, Science Elsevier y Embase, esta búsqueda abarco desde el año 2018 hasta el mes de septiembre del 2024. De estos artículos fueron seleccionados y analizados los hallazgos correspondientes a 24 artículos que evidencian el éxito de esta técnica y sugieren directrices de la punción con aspiración de aguja fina guiada por ecografía. Los resultados mostraron que la técnica es más eficiente en la detección de tumores en comparación a los procedimientos convencionales y cuya eficacia depende del tamaño y tipo de aguja, así como la técnica de succión y volumen de muestra, además de las medidas de higiene del equipo quirúrgico. Esta técnica mostró menos eventos adversos, siendo los más frecuentes la perforación intestinal, sangrado y pancreatitis, pero en un porcentaje bajo, por lo que se concluye que el procedimiento es seguro y permite el diagnóstico oportuno de estas patologías que requieren procedimientos invasivos con una alta eficacia y seguridad, lo que lleva a un diagnóstico más temprano para aumentar las expectativas de vida de pacientes como tumores de páncreas, estomago e hígado.

**Palabras clave:** aguja; ecografía; invasivo; riesgos; tumores.

## Abstract

The use of ultrasound-guided fine needle aspiration puncture is a promising diagnostic technique for the diagnosis of pancreatic, liver and stomach tumors that require invasive methods for exploration, which is why it is necessary to train medical personnel on the protocols. , to reduce the occurrence of adverse events. In this sense, a systematic review of 120 articles was carried out, using medical databases such as PubMed, Science Elsevier and Embase, this search spanned from 2018 to September 2024. From these articles, the corresponding findings were selected and analyzed. to 24 articles that demonstrate the success of this technique and suggest guidelines for ultrasound-guided fine needle aspiration puncture. The results showed that the technique is more efficient in detecting tumors compared to conventional procedures and whose effectiveness

depends on the size and type of needle, as well as the suction technique and sample volume, in addition to the hygiene measures of the equipment. surgical. This technique showed fewer adverse events, the most frequent being intestinal perforation, bleeding and pancreatitis, but in a low percentage, so it is concluded that the procedure is safe and allows the timely diagnosis of these pathologies that require invasive procedures with a high efficacy and safety, leading to earlier diagnosis to increase the life expectancy of patients such as pancreatic, stomach and liver tumors.

**Keywords:** needle; ultrasound; invasive; risks; tumors.

## Resumo

O uso da punção aspirativa com agulha fina guiada por ultrassom é uma técnica diagnóstica promissora para o diagnóstico de tumores de pâncreas, fígado e estômago que requerem métodos invasivos para exploração, por isso é necessário treinar pessoal médico sobre os protocolos, para reduzir o risco. ocorrência de eventos adversos. Nesse sentido, foi realizada uma revisão sistemática de 120 artigos, utilizando bases de dados médicas como PubMed, Science Elsevier e Embase, esta busca abrangeu o período de 2018 a setembro de 2024. Desses artigos, os achados correspondentes foram selecionados e analisados para 24 artigos. que demonstram o sucesso desta técnica e sugerem diretrizes para punção aspirativa com agulha fina guiada por ultrassom. Os resultados mostraram que a técnica é mais eficiente na detecção de tumores em comparação aos procedimentos convencionais e cuja eficácia depende do tamanho e tipo da agulha, bem como da técnica de sucção e volume da amostra, além das medidas de higiene do equipamento cirúrgico. Esta técnica apresentou menos eventos adversos sendo os mais frequentes a perfuração intestinal hemorragias e pancreatite mas numa percentagem baixa pelo que se conclui que o procedimento é seguro e permite o diagnóstico atempado destas patologias que requerem procedimentos invasivos com elevada eficácia e segurança, levando ao diagnóstico precoce para aumentar a expectativa de vida de pacientes como tumores de pâncreas, estômago e fígado.

**Palavras-chave:** agulha; ultrassom; invasivo; riscos; tumores.

## Introducción

Los cánceres en la región gástrica como el cáncer de páncreas (Park *et al.*, 2021), hígado (Rumgay *et al.*, 2022) y estómago (Wong *et al.*, 2021), dónde se desarrollan masas de tejido cancerígeno son de difícil diagnóstico, lo que lleva a un aumento de su mortalidad, por lo que es necesario

desarrollar técnicas que mejoren el pronóstico oportuno, la cual no solo se puede usar para estas patologías, sino para otras que, aunque son menos agresivas, requieren de procedimientos adecuados para un diagnóstico precoz.

Para su diagnóstico se requerían de técnicas invasivas que tradicionalmente eran poco precisas y presentaban complicaciones como perforación intestinal y sangrado que en muchos casos eran de alto riesgo para el paciente por la alta morbilidad (Yan *et al.*, 2020; Lee *et al.*, 2021), si bien las nuevas técnicas presentan riesgos similares, los mismos ocurren en una proporción estadísticamente menor a los de las técnicas convencionales, por lo que se garantiza la seguridad de los pacientes durante el procedimiento.

La punción por aspiración con aguja fina guiada por ecografía es una técnica que en los últimos años ha sido efectiva para el diagnóstico de patologías en tejidos de difícil acceso como el páncreas, hígado y estómago, con la ventaja de que son altamente precisos y eficaces y causan un mínimo de complicaciones (Yan *et al.*, 2023, Notohara y Nakamura, 2024), la cual ha sido empleada con éxito en el diagnóstico de cáncer de pulmón y tiroides, lo que la convierte en una alternativa de exploración oncológica altamente eficaz.

El éxito de la técnica y su seguridad dependen de la aplicación de protocolos que hacen énfasis en la selección del tipo de aguja, el tipo de succión y volumen de tejido que se debe tomar para el diagnóstico, de cuya óptima selección dependerá la precisión, especificidad y reducción de las complicaciones (Ikeda *et al.*, 2023; Xu *et al.*, 2023), las cuales también están asociadas al cumplimiento de normas de bioseguridad e higiene (Khoury *et al.*, 2022), cuya omisión puede aumentar el riesgo de infecciones por agentes patógenos intrahospitalarios.

Los hallazgos encontrados y los avances en los equipos de ecografía de mayor resolución han llevado a una mayor precisión en el diagnóstico lo cual trae como ventaja la detección del cáncer en estadios más tempranos, reducción de la mortalidad y aumento de la expectativa de vida de los pacientes (Zheng *et al.*, 2023, Kang *et al.*, 2024), dado que los tipos de cáncer asociados a masas en órganos como páncreas, hígado o estómago son difíciles de examinar, además que cuyo estudio representa complicaciones para el paciente.

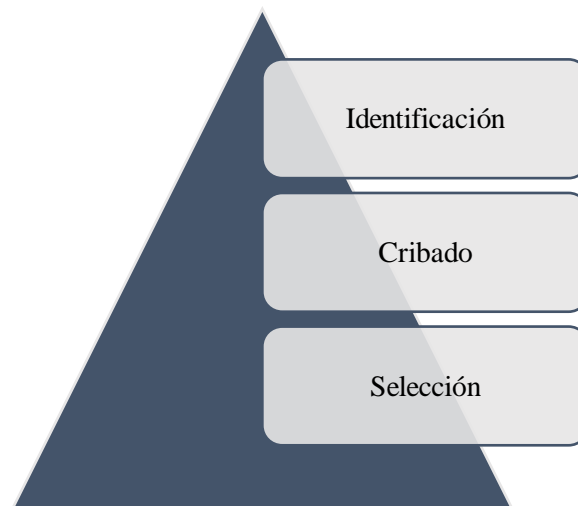
Dada la importancia de esta técnica y la necesidad del diagnóstico oportuno de ciertos tipos de cáncer como el gástrico o páncreas que requieren de intervención invasiva el objetivo de esta revisión fue determinar las ventajas y desventajas de la punción por aspiración con aguja fina guiada por ecografía mediante la evidencia de estudios científicos, además de considerar el

protocolo que se debe seguir para seleccionar el equipo quirúrgico adecuado, que garantice la eficacia y seguridad del procedimiento.

## **Materiales y métodos**

### **Diseño de la investigación**

Este estudio corresponde a la categoría de investigación secundaria, una revisión sistemática que utilizó un enfoque narrativo, y se guio por la declaración PRISMA que proporcionó un marco para presentar de manera transparente los resultados de este estudio. El modelo de práctica estuvo basado en la evidencia desarrollado por el Hospital Johns Hopkins, la cual es una herramienta clave para garantizar la confiabilidad del estudio. Este proceso de investigación se llevó a cabo mediante tres fases que fueron: la identificación de artículos mediante la búsqueda en las bases datos establecidas, el cribado para la exclusión de los artículos no pertinentes y la selección de los artículos que serán descritos y analizados en la investigación, como se puede observar en la figura 1.



*Figura 1. Proceso de selección de artículos para la revisión sistemática.*

Previo a la búsqueda de los artículos y al establecimiento de los criterios de inclusión se utilizó la estrategia PICO para construir la pregunta de investigación en cuanto a la relación entre las evidencias y directrices en la punción con aspiración de aguja fina guiada por ecografía. A continuación, se describen los elementos de la pregunta:

P (paciente o problema) = pacientes con cáncer que requieren estudio invasivo

I (intervenciones) = directrices para realizar la punción con aspiración de aguja fina guiada por ecografía.

C (comparación) = ausencia de complicaciones y eficiencia de pacientes con cáncer sometidos la punción con aspiración de aguja fina guiada por ecografía.

O (resultados) = incidencia de complicaciones, tasas de infección y mortalidad de pacientes con cáncer sometidos la punción con aspiración de aguja fina guiada por ecografía.

Quedando la pregunta de la siguiente manera:

### **¿Cuál es la efectividad de las intervenciones de pacientes con cáncer que incluyen la punción con aspiración de aguja fina guiada por ecografía?**

#### **Búsqueda de artículos**

Las estrategias de búsqueda utilizadas en esta revisión sistemática se centraron en el uso de lenguaje controlado a través de los tesauros "Medical Subject Headings (MeSH)" y "Dos of Health Science Descriptions", incluyendo términos lingüísticos. Además, se utilizaron operadores booleanos como "AND" y "OR" para obtener los resultados, teniendo en cuenta los criterios de la literatura científica en inglés y español, los cuales se describen en la tabla 1.

*Tabla 1. Tesauros empleados para la búsqueda de artículos.*

|   | <b>DeSC (Portugues)</b>  | <b>Mesh (ingles)</b>  |
|---|--|---|
| 1 | Oncologia (termo DeSC) ou intervenção invasiva e aspiração por agulha fina guiada por ultrassom (termo DeSC) | Oncology (Mesh term) or invasive intervention and Ultrasound-Guided Fine Needle Aspiration ( Mesh term) |
| 2 | Risco (termo DeSC) ou assistência de suporte e complicações (termo DeSC)                                     | Risk (Mesh term) or support assistance and Complications( Mesh term)                                    |
| 3 | hemorragia (termo DeSC) ou infecções e morbidade (termo DeSC)  | hemorrhage (Mesh term) or infections and morbidity ( Mesh term)   |

Se consideraron trabajos que incluyeron texto con referencia al título del trabajo reseñado, cuyas publicaciones no sólo cumplieron con las condiciones del estudio, sino que además se realizaron dentro del plazo establecido. Durante la búsqueda de información se tuvo en cuenta la terminología, limitándose la búsqueda a los resultados esperados y artículos con evidencias y directrices en la



punción con aspiración de aguja fina guiada por ecografía. Esto fue analizado en revistas digitales dentro de bases de datos como PubMed, Science Elsevier y Embase. Los artículos relacionados con estos contenidos abarcaron desde enero de 2018 hasta septiembre de 2024.

### **Criterios de inclusión**

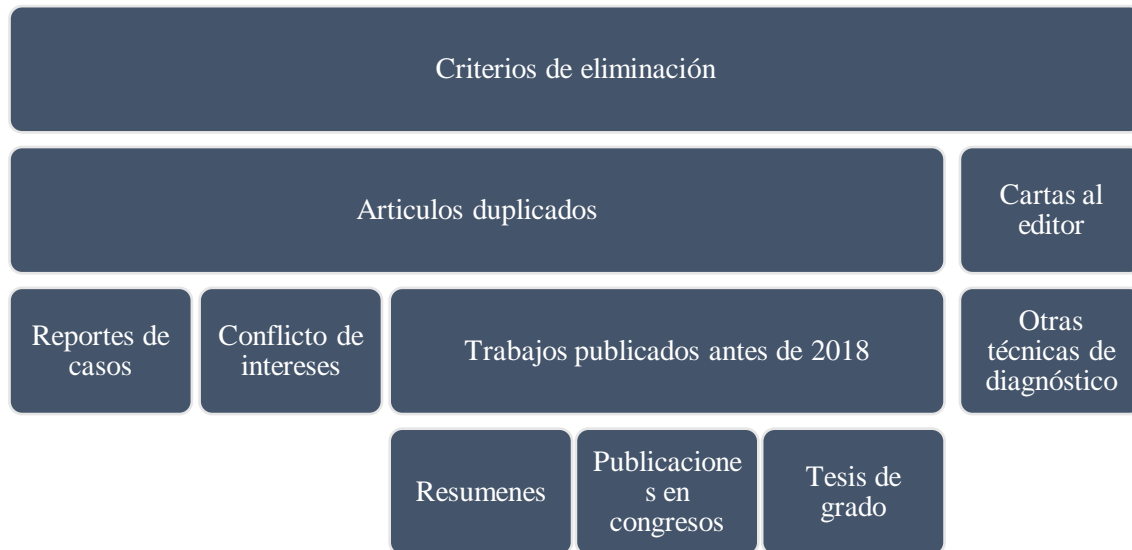Se consideraron para su inclusión artículos que incluían texto con referencia al título del artículo revisado. Estas publicaciones no sólo deben cumplir con las condiciones del estudio, sino que además deben haber sido realizadas dentro del plazo establecido que fue desde el año 2018 al 2024. Durante la búsqueda de información se tuvo en cuenta la terminología, restringiendo la búsqueda a resultados esperados y resultados previos en artículos relacionados con evidencias y directrices en la punción con aspiración de aguja fina guiada por ecografía en pacientes oncológicos. La búsqueda se realizó en revistas digitales a través de bases de datos como Pubmed, Science Elsevier, Embase y trabajos de grados reportados en repositorios académicos.

### **Criterios de exclusión**

No se tomaron en cuenta publicaciones que no responden a la pregunta PICO, año de publicación antes del 2018, duplicados, resúmenes, comunicaciones de congresos y aquellos que carecían de base científica y bases de datos de referencia derivadas de fuentes no reconocidas, aquellos artículos relacionados con pacientes que requieran diagnóstico de cáncer pero que usaron otra técnica distinta a la punción con aspiración de aguja fina guiada por ecografía.

### **Proceso de selección de estudio**

Para la selección de los artículos se consideraron aquellos que cumplieron los criterios de inclusión que se consideran en las palabras claves de búsqueda y que estuvieron presentes en el título, subtítulo y/o resumen del trabajo, las cuales fueron: cáncer, aguja, succión, ecografía, diagnóstico, complicaciones correspondientes a los años 2018-2024. Una vez que se seleccionaron los artículos en función de los criterios de inclusión y de exclusión se realizó el cribado considerando los elementos descritos en la figura 2, y se extrajo la información cuyo procedimiento se realizó de la siguiente manera:



**Figura 2.** Criterios a usar en el cribado de artículos científicos durante la revisión sistemática.

La recopilación de la información se realizó de manera minuciosa para garantizar la fiabilidad de la extracción de datos, resolver conflictos potenciales a través de la discusión y el consenso de literatura científica. El hallazgo del estudio sobre evidencias y directrices en la punción con aspiración de aguja fina guiada por ecografía en pacientes oncológicos ayudo a presentar los resultados de forma coherente y transparente en el informe de evaluación final de acuerdo con las directrices PRISMA. Este proceso de recopilación de datos basado en PRISMA garantiza la precisión y la transparencia en la recopilación y el informe de datos importantes de estudios incluidos en revisiones sistemáticas integradas.

### **Análisis de la información**

La investigación se desarrolló en dos etapas: la primera relacionada al proceso de selección de artículos para la revisión sistemática, que fue presentado en la figura 1, durante el cual se identificaron los artículos con información relevante para el desarrollo de esta investigación, y la etapa hermenéutica, que consiste en el análisis e interpretación de los hallazgos de los artículos seleccionados sobre evidencias y directrices en la punción con aspiración de aguja fina guiada por ecografía en pacientes oncológicos, considerando su relación con las complicaciones reportadas y la tasa de eficiencia relacionada al uso de las técnica.

Durante la fase hermenéutica se sintetizó la información y se generaron comentarios basados en fundamentos teóricos. Se detallaron las diversas fuentes que permitieron recopilar información

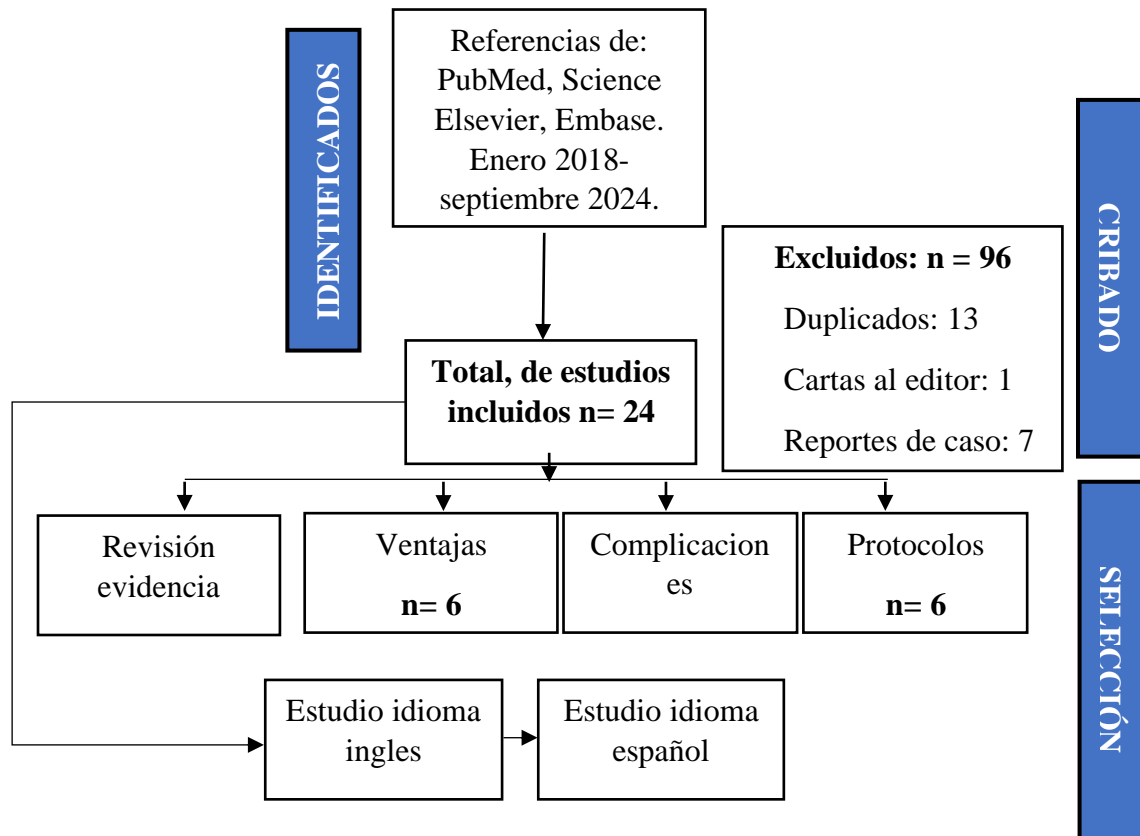


bibliográfica, Se explicaron las similitudes y diferencias entre diversos autores con características similares en sus temas de investigación los que fueron tabulados en una hoja Excel para el correspondiente análisis, tomando en cuenta que cada artículo además de cumplir con los criterios de inclusión también cumplen con el nivel de evidencia requerido basado en el formato nivel de evidencia del Hospital Johns Hopkins (nivel de evidencia alta y moderada) y que la información analizada corresponde a la respuesta de la pregunta PICO establecida. Se utilizó el gestor de referencias bibliográficas y documentos de investigación Mendeley, para almacenar la información de trazabilidad de los artículos seleccionados, incluyendo autor/es, año de publicación, revista científica, tipo de diseño.

## **Resultados**

Una vez aplicada la metodología PRISMA y realizado el proceso de identificación de artículos, cribado y selección los resultados presentados en la figura 3 muestran que de la búsqueda se identificaron 120 potenciales artículos de los cuales 24 fueron excluidos por estar repetidos, ser cartas al editor, reportes de casos, presentar conflictos de interés o tratar tópicos no relacionados a la técnica estudiada. De los 24 artículos seleccionados, se agruparon en cuatro categorías, 6 basados en estudios clínicos de su uso, 6 que abordan las ventajas de la técnica, 6 que identifican las complicaciones y finalmente 6 que describen los protocolos a implementar para el uso de la punción con aspiración de aguja fina guiada por ecografía en pacientes oncológicos.

Figura 3. Artículos seleccionados después de la aplicación del protocolo PRISMA.



Los primeros 6 artículos están relacionados con evidencia de la punción con aspiración de aguja fina guiada por ecografía en los años 2018-2024 los cuales se muestran en la tabla 2 y cuyos principales hallazgos son discutidos a continuación:

Tabla 2. Artículos relacionados con evidencias de la punción con aspiración de aguja fina guiada por ecografía en el periodo 2018-2024.

| Titulo   | Autores               | Año  |
|--|-----------------------|------|
| A meta-analysis comparing endoscopic ultrasound-guided fine-needle aspiration with endoscopic ultrasound-guided fine-needle biopsy.                          | Li <i>et al.</i> ,    | 2022 |
| Endoscopic ultrasound-guided fine needle aspiration versus biopsy for diagnosis of autoimmune pancreatitis: Systematic review and comparative meta-analysis. | Yoon <i>et al.</i> ,  | 2021 |
| Endoscopic Ultrasound-guided Fine-needle Biopsy With or Without Rapid On-site Evaluation for Diagnosis of Solid Pancreatic Lesions:                          | Crino <i>et al.</i> , | 2021 |

|   |                             |      |
|---|-----------------------------|------|
| Contrast-enhanced harmonic endoscopic ultrasound-guided fine-needle aspiration versus standard fine-needle aspiration in pancreatic masses: A meta-analysis.                      | Facciorusso <i>et al.</i> , | 2021 |
| Endoscopic ultrasound guided fine needle aspiration versus endoscopic ultrasound guided fine needle biopsy for pancreatic cancer diagnosis: a systematic review and meta-analysis | Hassan <i>et al.</i> ,      | 2022 |
| Ultrasound-guided fine-needle aspiration biopsy of thyroid nodules  | Todsen <i>et al.</i> ,      | 2021 |

Li *et al.*, (2022) al realizar un metaanálisis que compara la aspiración con aguja fina guiada por ultrasonido endoscópico con la biopsia con aguja fina guiada por ultrasonido endoscópico, encontraron que, en las lesiones gastrointestinales sólidas, la técnica se asocia con una adecuación diagnóstica relativamente mejor, tasas de adecuación diagnóstica y de núcleos de tejido, y un menor número de pases de aguja.

En este mismo orden de ideas Yoon *et al.*, (2021) al comparar la aspiración con aguja fina guiada por ecografía endoscópica versus biopsia para el diagnóstico de pancreatitis autoinmune mediante una revisión sistemática y metaanálisis comparativo, demostraron que el rendimiento diagnóstico puede ser mejor con agujas FNB que con agujas FNA para el diagnóstico, a pesar de la tasa similar de obtención de tejido histológico. Puede estar justificada una definición cuantitativa de la adecuación de la muestra histológica para realizar el diagnóstico.

Por su parte Crino *et al.*, (2021) al evaluar el procedimiento de biopsia con aguja fina guiada por ultrasonido endoscópico con o sin evaluación rápida in situ para el diagnóstico de lesiones pancreáticas sólidas, llegaron a la conclusión de que el criterio de valoración principal fue la precisión diagnóstica y los criterios de valoración secundarios fueron la seguridad, la obtención del núcleo de tejido, la calidad de la muestra y el tiempo del procedimiento de muestreo.

Dado los hallazgos reportados previamente Facinoroso *et al.*, (2021) al contrastar la aspiración con aguja fina guiada por ultrasonido endoscópico armónico con contraste versus aspiración con aguja fina estándar en masas pancreáticas: a través de un metaanálisis, afirman que la ecografía con aguja fina parece ser superior a la ecografía con aguja fina estándar en pacientes con masas pancreáticas, sin embargo resaltan que autores como Hassan *et al.*, (2022) señalan se necesitan más estudios para confirmar estos resultados, donde se han encontrado que la sensibilidad diagnóstica agrupada fue del 84,6% en comparación al 75,3% del método convencional, lo cual es clave según lo afirmado por Todsen *et al.*, (2021) en patologías como el cáncer de páncreas, la

cual sigue siendo una enfermedad específica de gran preocupación, con una elevada morbilidad y una supervivencia reducida, sobre todo cuando el diagnóstico se realiza de forma tardía. Por ello, es imperioso mejorar los medios de diagnóstico para una detección precoz.

Los siguientes 6 artículos están relacionados con ventajas de la punción con aspiración de aguja fina guiada por ecografía en el periodo 2018-2024 los cuales se muestran en la tabla 3 y cuyos principales hallazgos son discutidos a continuación:

**Tabla 3.** Artículos relacionados con ventajas de la punción con aspiración de aguja fina guiada por ecografía en el periodo 2018-2024.

| <b>Título</b>   | <b>Autores</b>            | <b>Año</b> |
|---|---------------------------|------------|
| Contrast-enhanced ultrasound for needle biopsy of thoracic lesions  | Liang <i>et al.</i> ,     | 2020       |
| Endoscopic ultrasound guided fine needle aspiration for the diagnosis of intra-abdominal lymphadenopathy: a systematic review and meta-analysis.  | Li <i>et al.</i> ,        | 2020       |
| Comparison of histological sample volumes among various endoscopic ultrasound-guided biopsy needles.  | Takahashi <i>et al.</i> , | 2021       |
| Comparison of endoscopic ultrasound-guided tissue acquisition using a 20-gauge Menghini needle with a lateral forward bevel and a 22-Gauge Franseen needle: a single-center large cohort study. | Mie <i>et al.</i> ,       | 2021       |
| Endoscopic Ultrasound-Guided Fine Needle Biopsy of Focal Liver Lesions: An Effective Mini-Invasive Alternative to the Percutaneous Approach   | Rancatore <i>et al.</i> , | 2024       |
| Methods to increase the diagnostic efficiency of endoscopic ultrasound-guided fine-needle aspiration for solid pancreatic lesions:  | Yang <i>et al.</i> ,      | 2024       |

Liang *et al.*, (2020) señalan que, entre los beneficios de la punción con aspiración de aguja fina guiada por ecografía, es que esta se utiliza para identificar áreas necróticas y tumores ocultos dentro del tejido pulmonar atelectásico y se puede utilizar para guiar la biopsia por punción de lesiones torácicas para mejorar la precisión diagnóstica con una mayor utilidad clínica comparativa que la convencional, la cual es un técnica útil para la exploración de afecciones torácicas.

Estos hallazgos son ratificados por Li *et al.*, (2020), quienes posterior a un estudio basado en una revisión sistemática y metaanálisis, afirman que la ecografía con aspiración con aguja fina es una técnica segura y factible con alta sensibilidad y especificidad para el diagnóstico de la adenopatía abdominal, no obstante considerando las limitaciones y la heterogeneidad, se necesitan estudios de

alta calidad para explorar más a fondo su valor diagnóstico, especial en enfermedades de alta morbilidad.

Takahashi *et al.*, (2021) en procura de optimizar la eficiencia de la técnica, realizaron una comparación de volúmenes de muestras histológicas requeridos usando varias agujas de biopsia guiadas por ultrasonido endoscópico, encontrando que la aguja de Franseen podría recoger más muestras que las otras agujas, lo que contribuiría a ofrecer un diagnóstico patológico más preciso y más información, incluido el perfil genómico, lo cual ayudaría a mejorar el tratamiento para reducir los efectos adversos de las enfermedades oncológicas.

Los resultados previos fueron ratificados por Mie *et al.*, (2022) quienes compararon la adquisición de tejido guiada por ecografía endoscópica utilizando una aguja Menghini de calibre 20 con un bisel lateral hacia adelante y una aguja Franseen de calibre 22, mediante un estudio de cohorte grande de un solo centro donde se analizaron 666 pacientes y 690 lesiones, encontrando que la tasa de diagnóstico global de la histología sola fue del 88,8% y la tasa de eventos adversos fue del 1,5 %.

Por su parte Rancatore *et al.*, (2024) al estudiar el procedimiento de biopsia endoscópica con aguja fina guiada por ultrasonido de lesiones hepáticas focales: una alternativa mínimamente invasiva eficaz al abordaje percutánea, encontraron que el éxito técnico fue del 100% para ambos lóbulos hepáticos. La sensibilidad y especificidad generales fueron del 95% y del 100%, respectivamente. La ecografía con aguja fina es eficaz para realizar un diagnóstico preciso y tiene un excelente perfil de seguridad para las lesiones hepáticas focales ubicadas en ambos lóbulos hepáticos

Basado en los hallazgos previamente presentados Yan *et al.*, (2024) afirman que la punción con aspiración de aguja fina guiada por ecografías es ideal dado que es segura, precisa y puede tener una alta tasa de adecuación de la muestra y una baja tasa de eventos adversos, por lo que concluyen que este método se debe implementar para para aumentar la eficacia diagnóstica de la aspiración con aguja fina guiada por ecografía endoscópica para lesiones pancreáticas sólidas, así como de otros tejidos.

Los próximos 6 artículos están relacionados con riesgos de la punción con aspiración de aguja fina guiada por ecografía en el periodo de 2018-2024 los cuales se muestran en la tabla 4 y cuyos principales hallazgos son discutidos a continuación:

**Tabla 4.** Artículos relacionados con riesgo de la punción con aspiración de aguja fina guiada por ecografía en el periodo 2018-2024

| <b>Título</b>  | <b>Autores</b>          | <b>Año</b> |
|--|-------------------------|------------|
| Complications of endoscopic ultrasound-guided fine needle aspiration: a narrative review   | Mizuide <i>et al.</i>   | 2020       |
| Diagnostic accuracy and complication rate of image-guided percutaneous transthoracic needle lung biopsy for subsolid pulmonary nodules: a systematic review and meta-analysis. | Kim <i>et al.</i> ,     | 2021       |
| Adverse events of endoscopic ultrasound-guided fine-needle aspiration for histologic diagnosis in Japanese tertiary centers  | Kanno <i>et al.</i> ,   | 2021       |
| Overlooked risk for needle tract seeding following endoscopic ultrasound-guided minimally invasive tissue acquisition  | Gao <i>et al.</i> ,     | 2021       |
| Complications after transthoracic needle biopsy of pulmonary nodules: a population-level retrospective cohort análisis   | Vachani <i>et al.</i> , | 2022       |
| Colonoscopy and Infectious Diseases. <i>Colon Polyps and Colorectal Cancer</i>   | Ertem <i>et al.</i> ,   | 2021       |

Mizuide *et al.*, (2020) al analizar las complicaciones de la aspiración con aguja fina guiada por ecografía endoscópica, mediante una revisión narrativa encontraron que la perforación gastrointestinal causada por la aguja es poco común, hallazgos que fueron encontrados en un estudio sobre ecografía endoscópica intervencionista (EUS), que incluyó 224 punciones en 221 pacientes, donde solo pudo identificar perforación en 1 paciente (0,4 %), la cual ocurrió en la tercera porción del duodeno.

Por su parte Kim *et al.*, (2021) al estudiar la precisión diagnóstica y tasa de complicaciones de la biopsia pulmonar con aguja transtorácica percutánea guiada por imágenes para nódulos pulmonares subsólidos mediante una revisión sistemática y un metaanálisis, encontraron que la tasa combinada de complicaciones generales durante la biopsia percutánea guiada por imágenes fue del 43 % con una tasa general de complicaciones más alta que la biopsia con aguja fina de 52 % frente a 20 % del método convencional.

Mientras que Kanno *et al.*, (2021) al estudiar los eventos adversos de la aspiración con aguja fina guiada por ecografía endoscópica para el diagnóstico histológico en centros terciarios japoneses, muestran que los casos de pancreatitis representaron aproximadamente el 26,5% de todos los eventos adversos, respectivamente. El sangrado fue el evento adverso más común, con solo siete casos que requirieron transfusión sanguínea. En los casos con tumores neuroendocrinos, la pancreatitis fue el evento adverso más frecuente.



En relación a las causas de las complicaciones Gao *et al.*, (2021) al estudiar el riesgo en pacientes después de la adquisición de tejido mediante procedimientos mínimamente invasivos como la punción con aguja fina guiada por ecografía endoscópica señalan que entre los factores que pueden aumentar el riesgo de la ocurrencia de eventos adversos, están: el número de punciones, el tamaño de la aguja, el movimiento de la aguja y las características del tumor, las cuales deben ser consideradas a la hora de establecer los protocolos de intervención.

Esto es demostrado por Vachani *et al.*, (2022) quienes al analizar las complicaciones después de una biopsia transtorácica con aguja de nódulos pulmonares: un análisis de cohorte retrospectivo a nivel poblacional que incluyó 16.971 pacientes que se sometieron a punción de aguja fina guiada por endoscopia, donde el 25,8 % de los pacientes experimentaron al menos una complicación dentro de los 3 días posteriores al procedimiento, siendo el neumotórax con 23,3 %, hemorragia 3,6 % y embolia gaseosa 0,02 %, las complicaciones reportadas con mayor frecuencia.

Además del protocolo quirúrgico Ertem *et al.*, (2022) señalan que las complicaciones dependen del paciente (comorbilidades, fármacos, grado de limpieza), del dispositivo endoscópico (esterilización), del tipo de intervención invasiva (polipectomía, dilatación, tiempo de procedimiento), de la idoneidad del desinfectante utilizado y de los factores de riesgo propios del equipo de endoscopia y las aparición de infecciones endógenas que están relacionadas con *Escherichia coli*, *Klebsiella spp.*, *Enterobacter spp.* y otros tipos de enterococos, así como las infecciones exógenas están asociadas a procesos de desinfección inadecuados que son prevenibles. Los últimos 6 artículos están relacionados con las directrices para la implementación exitosa de la punción con aspiración de aguja fina guiada por ecografía en el periodo 2018-2024 los cuales se muestran en la tabla 5 y cuyos principales hallazgos son discutidos a continuación:

**Tabla 5.** Artículos relacionados con directrices de la punción con aspiración de aguja fina guiada por ecografía en el periodo 2018-2024

| Titulo  | Autores                     | Año  |
|---|-----------------------------|------|
| Comparison of fine-needle aspiration and fine-needle biopsy devices for endoscopic ultrasound-guided sampling of solid lesions: a systemic review and meta-analysis.  | Van Riet <i>et al.</i> ,    | 2021 |
| biopsy needles for EUS-guided sampling of pancreatic lesions: A meta-analysis.  | Facciorusso <i>et al.</i> , | 2020 |
| Combined versus single use 20 G fine-needle biopsy and 25 G fine-needle aspiration for endoscopic ultrasound-guided tissue sampling of solid gastrointestinal lesions | Van Riet <i>et al.</i> ,    | 2020 |

|   |                       |      |
|---|-----------------------|------|
| Wet- versus dry-suction techniques for endoscopic ultrasound-guided fine-needle aspiration of solid lesions: a multicenter randomized controlled trial. | Wang <i>et al.</i> ,  | 2020 |
| Suction versus slow-pull for endoscopic ultrasound-guided fine-needle aspiration of pancreatic tumors: a prospective randomized trial                   | Cheng <i>et al.</i> , | 2020 |
| A prospective randomized trial of EUS-guided tissue acquisition using a 25-gauge core biopsy needle with and without a stylet                           | Yang <i>et al.</i> ,  | 2018 |

Van Riet *et al.*, (2021) al hacer una comparación de dispositivos de aspiración con aguja fina y de biopsia con aguja fina para el muestreo de lesiones sólidas guiado por ecografía endoscópica mediante una revisión sistémica y un metaanálisis, encontraron que la precisión es mayor para las agujas con bisel hacia adelante que para las agujas con bisel inverso, por lo cual este elemento debe ser considerado a la hora de llevar a cabo el procedimiento y procurar una mayor eficacia del mismo.

Así mismo Facciorusso *et al.*, (2020) afirman que, según las últimas directrices del Reino Unido, Japón y China, todavía hay incertidumbre con respecto al tamaño óptimo de la aguja para la ecografía con aguja fina en lesiones pancreáticas sólidas, respaldada por evidencia de alto nivel. En general, en términos de elección de la aguja, se utiliza una aguja de calibre 19 para la cirugía intervencionista, pero que, por lo general, se utiliza una aguja de calibre 22 para la evaluación histológica, mientras que una aguja de calibre 25 se ha utilizado ampliamente en la evaluación citológica.

En ese orden de ideas Van Riet *et al.*, (2020) al comparar el procedimiento de biopsia con aguja fina de 20 G de uso combinado versus aspiración con aguja fina de 25 G para muestreo de tejido guiado por ecografía endoscópica de lesiones gastrointestinales sólida, encontraron que la aguja Flex de calibre 19 G era inferior a una aguja estándar de calibre 22 para diagnosticar el cáncer de cabeza de páncreas y seguía siendo difícil de utilizar en el abordaje transduodenal.

Otro de los aspectos a considerar es la succión, que se utiliza comúnmente para obtener muestras adecuadas, pero puede dañar las estructuras celulares y contaminar la muestra con sangre, lo que enturbia la interpretación citológica, en este sentido Wang *et al.*, 2020 al comparar técnicas de succión húmeda versus seca para la aspiración con aguja fina guiada por ultrasonido endoscópico de lesiones sólidas en un ensayo controlado aleatorio multicéntrico encontraron que la succión

húmeda tiene una mejor adecuación de la muestra y una mayor precisión diagnóstica sin aumentar la contaminación de la sangre.

Por su parte Cheng *et al.*, (2020) al comparar la succión versus tracción lenta para la aspiración con aguja fina de tumores pancreáticos guiada por ecografía endoscópica mediante un ensayo prospectivo aleatorizado no observaron diferencias estadísticamente significativas entre las técnicas de aspiración con aspiración lenta y con aspiración con aguja fina en términos de seguridad, precisión y contaminación sanguínea, es por ello que varias técnicas de aspiración lenta y aspiración húmeda se han modificado para mejorar la adquisición de tejido o reducir el daño tisular.

Por último el uso de un estilete durante la punción con aguja fina guiada por ecografía es otro factor a evaluar, dado que Yang *et al.*, (2018) al realizar un ensayo prospectivo aleatorizado de adquisición de tejido por punción de aguja fina guiada por ecografía, utilizando una aguja de biopsia central de calibre 25 con y sin estilete, encontraron que el uso del mismo prolonga el tiempo del procedimiento con un mayor riesgo de lesiones por pinchazos accidentales debido a los pases repetidos durante la re inserción del estilete. Sin embargo, un tiempo de operación más prolongado no significa una mejor eficiencia diagnóstica.

## Discusión

Los hallazgos de las evidencias y directrices en la punción por aspiración con aguja fina guiada por ecografía fueron discutidos en cuatro categorías basadas en estudios clínicos: su uso, ventajas de la técnica, complicaciones y protocolos a implementar, cuyo estudio lo que busca es optimizar la técnica para tener un diagnóstico más preciso y con el menor número de complicaciones en aras de ofrecer tratamientos más efectivos para disminuir la morbilidad de algunos tipos de cánceres que se localizan en tejidos que dificultan su diagnóstico.

En relación a los estudios clínicos la mayoría se orienta al diagnóstico de cáncer de páncreas (Bunduc *et al.*, 2023), gástrico (Sato *et al.*, 2020) y de hígado (Takano *et al.*, 2021), por ser los de más difícil acceso en términos de procedimientos y complicaciones, con una tasa de mortalidad en los pacientes que padecen esta patología, dado su diagnóstico tardío, pero que también ha sido empleado en el estudio de cáncer de tiroides y pulmón (Lan *et al.*, 2020; Ahmad *et al.*, 2024).

El éxito de la técnica basada en la punción por aspiración con aguja fina guiada por ecografía de acuerdo a los hallazgos se basa en una mayor precisión, especificidad, reducción del tiempo de

intervención, seguridad, menos complicaciones y menor morbilidad, tal como se demuestran en los hallazgos presentados en investigaciones de estudios de tipo transversal como los llevados a cabo por Crino *et al.*, (2021) y Cheng *et al.*, (2022).

Si bien los hallazgos demuestran que la técnica asistida por ecografía reduce las complicaciones como perforaciones intestinales, sangrados y pancreatitis (Okamoto *et al.*, 2020; Razpotnik *et al.*, 2021) con una prevalencia significativamente en comparación a la técnica convencional en casos como cáncer de pulmón se han reportado eventos que comprometen la vida del paciente, por lo que se debe optimizar el protocolo de implementación de la técnica para minimizar los riesgos.

Los hallazgos que comparan los protocolos para la aplicación exitosa de la punción por aspiración con aguja fina guiada por ecografía: hace énfasis en la selección del tamaño de aguja (Bang *et al.*, 2021), tipo de aguja (Nieto *et al.*, 2020) y tipo de succión (Costa *et al.*, 2021) con el propósito de mejorar la precisión para tomar un mayor volumen de tejido para el diagnóstico que a su vez minimice las complicaciones de modo de reducir la prevalencia de efectos adversos, en especial los que comprometen la vida de los pacientes.

Todas las evidencias y directrices en relación a la punción por aspiración con aguja fina guiada por ecografía demuestran que esta es una técnica útil para el diagnóstico oportuno, preciso y seguro en el caso de patología de difícil diagnóstico y que requiere intervenciones invasivas como los canceres en las zonas gástrica y torácica como páncreas, estómago, hígado y pulmón, cuyo diagnóstico tardío, está asociado a una alta tasa de mortalidad.

## Conclusiones

La punción por aspiración con aguja fina guiada por ecografía es una técnica que ha sido efectiva para el diagnóstico de masas cancerígenas asociadas a cáncer de páncreas y otras patologías gástricas que requieren de procesos invasivos con la ventaja de ofrecer una gran precisión, con mínimas complicaciones y reducción de tiempo de intervención, lo que la convierte en una técnica segura para el diagnóstico oportuno en este tipo de canceres.

La mayoría de las complicaciones están asociadas a perforaciones intestinales pancreatitis y sangrado, sin embargo, los hallazgos encontrados demuestran que son mínimos con una baja morbilidad, en comparación a las técnicas convencionales de exploración invasiva, cuyos riesgos se pueden reducir aún más tomando en cuenta los factores asociados al tipo de material quirúrgico,

procedimientos para realizar la técnicas y medidas de bioseguridad para reducir infecciones intrahospitalarias.

Los protocolos para el éxito de esta técnica y reducción de las complicaciones se basan en la selección adecuada del tipo de aguja el tipo de succión y métodos adecuados de desinfección para reducir las infecciones, cuyo propósito está orientado en tres direcciones: la obtención de un volumen adecuado de muestra para un diagnóstico preciso, la reducción de complicaciones que pueden ocurrir durante el procedimiento y minimizar el riesgo de la contaminación por la prevalencia de agentes patógenos de origen bacteriano.

## Referencias

1. Ahmad, A. K., Arshad, A., Laursen, C. B., & Panou, V. (2024). Endoscopic ultrasound-guided fine-needle aspiration using the bronchial ultrasound scope (EUS-B-FNA) for diagnosing pancreatic metastasis in a lung cancer patient case report. *European Clinical Respiratory Journal*, 11(1), 2294545.
2. Bang, J. Y., Krall, K., Jhala, N., Singh, C., Tejani, M., Arnoletti, J. P., ... & Varadarajulu, S. (2021). Comparing needles and methods of endoscopic ultrasound-guided fine-needle biopsy to optimize specimen quality and diagnostic accuracy for patients with pancreatic masses in a randomized trial. *Clinical Gastroenterology and Hepatology*, 19(4), 825-835.
3. Bunduc, S., Varzaru, B., Iacob, R. A., Sorop, A., Manea, I., Spiridon, A., ... & Gheorghe, C. (2023). Endoscopic ultrasound-guided fine-needle aspiration pancreatic adenocarcinoma samples yield adequate DNA for next-generation sequencing: A cohort analysis. *World Journal of Gastroenterology*, 29(18), 2864.
4. Cheng S, Brunaldi VO, Minata MK, Chacon DA, da Silveira EB, de Moura DT, Dos Santos ME, Matuguma SE, Chaves DM, França RF, Jacomo AL, Artifon E. Suction versus slow-pull for endoscopic ultrasound-guided fine-needle aspiration of pancreatic tumors: a prospective randomized trial. *HPB (Oxford)* 2020;22:779–786
5. Costa-Moreira, P., Vilas-Boas, F., Martins, D., Moutinho-Ribeiro, P., Lopes, S., Lopes, J., ... & Macedo, G. (2021). Use of suction during endoscopic ultrasound-guided fine needle biopsy of solid pancreatic lesions with a Franseen
6. Crinò, S. F., Di Mitri, R., Nguyen, N. Q., Tarantino, I., de Nucci, G., Deprez, P. H., ... & Larghi, A. (2021). Endoscopic Ultrasound-guided Fine-needle Biopsy With or Without

- Rapid On-site Evaluation for Diagnosis of Solid Pancreatic Lesions: A Randomized Controlled Non-Inferiority Trial. *Gastroenterology*, 161(3), 899-909.
7. Ertem, S., Oltulu, G., & Demirli, S. (2021). Colonoscopy and Infectious Diseases. *Colon Polyps and Colorectal Cancer*, 83-92.
  8. Facciorusso A, Bajwa HS, Menon K, Buccino VR, Muscatiello N. Comparison between 22G aspiration and 22G biopsy needles for EUS-guided sampling of pancreatic lesions: A meta-analysis. *Endosc Ultrasound*. 2020;9:167–174
  9. Facciorusso, A., Mohan, B. P., Crinò, S. F., Ofosu, A., Ramai, D., Lisotti, A., ... & Fusaroli, P. (2021). Contrast-enhanced harmonic endoscopic ultrasound-guided fine-needle aspiration versus standard fine-needle aspiration in pancreatic masses: A meta-analysis. *Expert Review of Gastroenterology & Hepatology*, 15(7), 821-828.
  10. Gao, R. Y., Wu, B. H., Shen, X. Y., Peng, T. L., Li, D. F., Wei, C., ... & Yao, J. (2020). Overlooked risk for needle tract seeding following endoscopic ultrasound-guided minimally invasive tissue acquisition. *World Journal of Gastroenterology*, 26(40), 6182.
  11. Hassan, G. M., Laporte, L., Paquin, S. C., Menard, C., Sahai, A. V., Mâsse, B., & Trottier, H. (2022). Endoscopic ultrasound guided fine needle aspiration versus endoscopic ultrasound guided fine needle biopsy for pancreatic cancer diagnosis: a systematic review and meta-analysis. *Diagnostics*, 12(12), 2951.
  12. Ikeda, G., Hijioka, S., Nagashio, Y., Maruki, Y., Ohba, A., Hisada, Y., ... & Okusaka, T. (2023). Fine-needle biopsy with 19G needle is effective in combination with endoscopic ultrasound-guided tissue acquisition for genomic profiling of unresectable pancreatic cancer. *Digestive Endoscopy*, 35(1), 124-133.
  13. Kang, H., Kim, S. J., Do, M. Y., Kim, E. J., Kim, Y. S., Jang, S. I., ... & Cho, J. H. (2024). Endoscopic ultrasound-guided fine needle aspiration and biopsy for cytohistological diagnosis of gallbladder cancer: A multicenter retrospective study. *Gastrointestinal Endoscopy*.
  14. Kanno, A., Yasuda, I., Irisawa, A., Hara, K., Ashida, R., Iwashita, T., ... & Yokode, M. (2021). Adverse events of endoscopic ultrasound-guided fine-needle aspiration for histologic diagnosis in Japanese tertiary centers: Multicenter retrospective study. *Digestive Endoscopy*, 33(7), 1146-1157.



15. Khoury, T., Gincul, R., Mohammedi, I., Sbeit, W., & Napoléon, B. (2022). Antibioprophylaxis in endoscopic ultrasound guided fine needle aspiration in pancreatic cysts: A systematic review and meta-analysis. *Journal of Gastroenterology and Hepatology*, 37(9), 1685-1692.
16. Kim, J., Chee, C. G., Cho, J., Kim, Y., & Yoon, M. A. (2021). Diagnostic accuracy and complication rate of image-guided percutaneous transthoracic needle lung biopsy for subsolid pulmonary nodules: a systematic review and meta-analysis. *The British Journal of Radiology*, 94(1127), 20210065.
17. Lan, L., Luo, Y., Zhou, M., Huo, L., Chen, H., Zuo, Q., & Deng, W. (2020). Comparison of diagnostic accuracy of thyroid cancer with ultrasound-guided fine-needle aspiration and core-needle biopsy: a systematic review and meta-analysis. *Frontiers in endocrinology*, 11, 44.
18. Lee, J. H., Kedia, P., Stavropoulos, S. N., & Carr-Locke, D. (2021). AGA clinical practice update on endoscopic management of perforations in gastrointestinal tract: expert review. *Clinical Gastroenterology and Hepatology*, 19(11), 2252-2261.
19. Li, Z., Liu, W., Xu, X., & Li, P. (2022). A meta-analysis comparing endoscopic ultrasound-guided fine-needle aspiration with endoscopic ultrasound-guided fine-needle biopsy. *Journal of Clinical Gastroenterology*, 56(8), 668-678.
20. Li, C., Shuai, Y., & Zhou, X. (2020). Endoscopic ultrasound guided fine needle aspiration for the diagnosis of intra-abdominal lymphadenopathy: a systematic review and meta-analysis. *Scandinavian Journal of Gastroenterology*, 55(1), 114-122.
21. Liang, J., Wang, D., Li, H., Zhao, S., Chen, M., Li, H., ... & Liu, L. (2020). Contrast enhanced ultrasound for needle biopsy of thoracic lesions. *Oncology Letters*, 20(4), 1-1.
22. Mie, T., Sasaki, T., Kanata, R., Furukawa, T., Takeda, T., Kasuga, A., ... & Sasahira, N. (2021). Comparison of endoscopic ultrasound-guided tissue acquisition using a 20-gauge Menghini needle with a lateral forward bevel and a 22-Gauge Franseen needle: a single-center large cohort study. *Clinical Endoscopy*, 54(5), 730-738.
23. Mizuide, M., Ryozaawa, S., Fujita, A., Ogawa, T., Katsuda, H., Suzuki, M., ... & Tanisaka, Y. (2020). Complications of endoscopic ultrasound-guided fine needle aspiration: a narrative review. *Diagnostics*, 10(11), 964.

24. Nieto, J., Dawod, E., Deshmukh, A., Penn, E., Adler, D., & Saab, S. (2020). EUS-guided fine-needle core liver biopsy with a modified one-pass, one-actuation wet suction technique comparing two types of EUS core needles. *Endoscopy International Open*, 8(07), E938-E943.
25. Notohara, K., & Nakamura, K. (2024). Tissue processing of endoscopic ultrasound-guided fine-needle aspiration specimens from solid pancreatic lesions. *Journal of Medical Ultrasonics*, 51(2), 261-274.
26. Okamoto, T., Nakamura, K., Takasu, A., Kaido, T., & Fukuda, K. (2020). Needle tract seeding and abscess associated with pancreatic fistula after endoscopic ultrasound-guided fine-needle aspiration. *Clinical Journal of Gastroenterology*, 13, 1322-1330.
27. Park, W., Chawla, A., & O'Reilly, E. M. (2021). Pancreatic cancer: a review. *Jama*, 326(9), 851-862.
28. Rancatore, G., Ligresti, D., Rizzo, G. E. M., Carrozza, L., Traina, M., & Tarantino, I. (2024). Endoscopic Ultrasound-Guided Fine Needle Biopsy of Focal Liver Lesions: An Effective Mini-Invasive Alternative to the Percutaneous Approach. *Diagnostics*, 14(13), 1336.
29. Razpotnik, M., Bota, S., Kutilek, M., Essler, G., Weber-Eibel, J., Maieron, A., & Peck-Radosavljevic, M. (2021). The bleeding risk after endoscopic ultrasound-guided puncture of pancreatic masses. *Scandinavian Journal of Gastroenterology*, 56(2), 205-210
30. Rungay, H., Ferlay, J., de Martel, C., Georges, D., Ibrahim, A. S., Zheng, R., ... & Soerjomataram, I. (2022). Global, regional and national burden of primary liver cancer by subtype. *European Journal of Cancer*, 161, 108-118.
31. Sato, N., Takano, S., Yoshitomi, H., Furukawa, K., Takayashiki, T., Kuboki, S., ... & Ohtsuka, M. (2020). Needle tract seeding recurrence of pancreatic cancer in the gastric wall with paragastric lymph node metastasis after endoscopic ultrasound-guided fine needle aspiration followed by pancreatectomy: a case report and literature review. *BMC gastroenterology*, 20, 1-7.
32. Takahashi, K., Yasuda, I., Hanaoka, T., Hayashi, Y., Motoo, I., Kajiura, S., ... & Nakao, K. (2021). Comparison of histological sample volumes among various endoscopic ultrasound-guided biopsy needles. *Journal of Clinical Medicine*, 10(16), 3560.

33. Takano, Y., Noda, J., Yamawaki, M., Azami, T., Kobayashi, T., Niiya, F., ... & Nagahama, M. (2021). Comparative study of an ultrasound-guided percutaneous biopsy and endoscopic ultrasound-guided fine-needle aspiration for liver tumors. *Internal Medicine*, 60(11), 1657-1664.
34. Todsén, T., Bennedbæk, F. N., Kiss, K., & Hegedüs, L. (2021). Ultrasound-guided fine-needle aspiration biopsy of thyroid nodules. *Head & Neck*, 43(3), 1009-1013.
35. Vachani, A., Zhou, M., Ghosh, S., Zhang, S., Szapary, P., Gaurav, D., & Kalsekar, I. (2022). Complications after transthoracic needle biopsy of pulmonary nodules: a population-level retrospective cohort analysis. *Journal of the American College of Radiology*, 19(10), 1121-1129.
36. Van Riet PA, Giorgio Arcidiacono P, Petrone M, Quoc Nguyen N, Kitano M, Chang K, Larghi A, Iglesias-Garcia J, Giovannini M, van der Merwe S, Santo E, Baldaque-Silva F, Bucobo JC, Bruno MJ, Aslanian HR, Cahen DL, Farrell J. Combined versus single use 20 G fine-needle biopsy and 25 G fine-needle aspiration for endoscopic ultrasound-guided tissue sampling of solid gastrointestinal lesions. *Endoscopy*. 2020;52:37–44
37. Van Riet, P. A., Erler, N. S., Bruno, M. J., & Cahen, D. L. (2021). Comparison of fine-needle aspiration and fine-needle biopsy devices for endoscopic ultrasound-guided sampling of solid lesions: a systemic review and meta-analysis. *Endoscopy*, 53(04), 411-423
38. Wang Y, Wang RH, Ding Z, Tan SY, Chen Q, Duan YQ, Zhu LR, Cao JW, Wang J, Shi G, Wu XL, Wang JL, Zhao YC, Tang SJ, Cheng B. Wet- versus dry-suction techniques for endoscopic ultrasound-guided fine-needle aspiration of solid lesions: a multicenter randomized controlled trial. *Endoscopy*. 2020;52:995–1003
39. Wong, M. C., Huang, J., Chan, P. S., Choi, P., Lao, X. Q., Chan, S. M., ... & Liang, P. (2021). Global incidence and mortality of gastric cancer, 1980-2018. *JAMA network open*, 4(7), e2118457-e2118457.
40. Xu, S., Wang, J., Guo, J., Xie, F., Qiao, W., Meng, Y., ... & Li, Y. (2023). Dry suction versus wet suction technique of endoscopic ultrasound-guided fine-needle biopsy for diagnosis of solid pancreatic lesions: study protocol of a multicenter randomized controlled non-inferiority trial. *Trials*, 24(1), 805.

41. Yan, J., Zhou, C. X., Wang, C., Li, Y. Y., Yang, L. Y., Chen, Y. X., ... & Li, G. H. (2020). Risk factors for delayed hemorrhage after endoscopic sphincterotomy. *Hepatobiliary & Pancreatic Diseases International*, 19(5), 467-472.
42. Yan, X., Zhou, G., Ji, J., Gui, Y., Chang, X., Zhang, J., ... & Tan, L. (2023). Evaluation of the diagnostic efficacy of liquid-based cytology obtained via percutaneous ultrasound-guided fine-needle aspiration for pancreatic masses: a large tertiary center's 8-year experience. *Journal of Cancer Research and Clinical Oncology*, 149(19), 17189-17197.
43. Yang MJ, Hwang JC, Yoo BM, Kim JH, Lee D, Lim H, Kim YB. A prospective randomized trial of EUS-guided tissue acquisition using a 25-gauge core biopsy needle with and without a stylet. *Surg Endosc*. 2018;32:3777–3782.
44. Yang, X., Liu, Z. M., Zhou, X., Yang, F., Ma, W. Z., Sun, X. Z., ... & Ge, N. (2024). Methods to increase the diagnostic efficiency of endoscopic ultrasound-guided fine-needle aspiration for solid pancreatic lesions: An updated review. *World Journal of Gastrointestinal Endoscopy*, 16(3), 117.
45. Yoon, S. B., Moon, S. H., Song, T. J., Kim, J. H., & Kim, M. H. (2021). Endoscopic ultrasound-guided fine needle aspiration versus biopsy for diagnosis of autoimmune pancreatitis: Systematic review and comparative meta-analysis. *Digestive Endoscopy*, 33(7), 1024-1033.
46. Young, E., Philpott, H., & Singh, R. (2021). Endoscopic diagnosis and treatment of gastric dysplasia and early cancer: Current evidence and what the future may hold. *World Journal of Gastroenterology*, 27(31), 5126.
47. Zheng, H., Zhao, R., Wang, W., Liu, X., Wang, X., Wen, C., & Ren, Y. (2023). The accuracy of ultrasound-guided fine-needle aspiration and core needle biopsy in diagnosing axillary lymph nodes in women with breast cancer: a systematic review and meta-analysis. *Frontiers in Oncology*, 13, 1166035.