



*Tratamiento de conducto como terapia preventiva a la osteonecrosis de los maxilares: reporte de caso clínico*

*Root canal treatment as preventive therapy for osteonecrosis of the jaw: a clinical case report*

*Tratamento endodôntico como terapia preventiva da osteonecrose dos maxilares: relato de um caso clínico*

Miguel Alberto Lugo-Pinto <sup>I</sup>

[mlugo.odont@gmail.com](mailto:mlugo.odont@gmail.com)

<https://orcid.org/0000-0002-9433-1972>

Valentina Martínez-Peraza <sup>II</sup>

[valentina.martinez@ucuenca.edu.ec](mailto:valentina.martinez@ucuenca.edu.ec)

<https://orcid.org/0000-0002-4033-2590>

Abel Paul Cuesta-Durazno <sup>III</sup>

[abelcuesta93@gmail.com](mailto:abelcuesta93@gmail.com)

<https://orcid.org/0009-0009-0328-5500>

**Correspondencia:** [mlugo.odont@gmail.com](mailto:mlugo.odont@gmail.com)

Ciencias de la Salud  
Artículo de Investigación

\* **Recibido:** 03 de junio de 2024 \* **Aceptado:** 14 de julio de 2024 \* **Publicado:** 27 de agosto de 2024

- I. Od., Esp. Endodoncia, Docente de Pos grado de la Especialidad de Endodoncia de la Universidad Católica de Cuenca, Ecuador.
- II. Od., Esp. Periodoncia, Docente de la Facultad de odontología de la Universidad de Cuenca, Ecuador.
- III. Od., Esp. Implantología, Docente de la Facultad de odontología de la Universidad de Cuenca, Ecuador.

## Resumen

La osteonecrosis maxilar es la muerte del tejido óseo que ocurre por una infección o una disminución en la formación de vasos sanguíneos, reflejando un riesgo vascular insuficiente; a nivel mundial la prevalencia de este episodio es aproximadamente 1 caso por cada 100.000 pacientes por año; además también se relaciona con la medicación que reciben pacientes con osteoporosis; la endodoncia es un procedimiento que ayuda a reducir significativamente el riesgo de desarrollar osteonecrosis maxilar. **Objetivo** el presente caso clínico utilizó el tratamiento de conducto como método de terapia preventiva a una osteonecrosis maxilar. **Metodología:** Una paciente diagnosticada con necrosis pulpar y periodontitis apical sintomática, se procedió a realizar la remoción del tejido pulpar necrótico, mediante instrumentación manual y mecanizada con el sistema Brasseler, aplicando los protocolos de bioseguridad; previo al tratamiento la paciente se realizó radiografías y exámenes complementarios, además de firmar un consentimiento informado y la autorización para la posible difusión del caso clínico. **Resultados:** La evolución del procedimiento fue favorable, indolora y sin retracción gingival, reduciendo al mínimo el riesgo de desarrollar osteonecrosis en los maxilares, así como la reparación de toda la zona periapical, considerando que el paciente padece de osteoporosis. **Conclusiones:** la endodoncia constituye una medida preventiva para evitar la osteonecrosis.

**Palabras clave:** Tratamiento de conducto; terapia preventiva; osteonecrosis de los maxilares; caso clínico.

## Abstract

Maxillary osteonecrosis is the death of bone tissue that occurs due to an infection or a decrease in the formation of blood vessels, reflecting an insufficient vascular risk; worldwide the prevalence of this episode is approximately 1 case per 100,000 patients per year; it is also related to the medication received by patients with osteoporosis; endodontics is a procedure that helps significantly reduce the risk of developing maxillary osteonecrosis. **Objective:** The present clinical case used root canal treatment as a preventive therapy method for maxillary osteonecrosis. **Methodology:** In a patient diagnosed with pulp necrosis and symptomatic apical periodontitis, necrotic pulp tissue was removed using manual and mechanized instrumentation with the Brasseler system, applying biosafety protocols; prior to treatment, the patient underwent x-rays and complementary tests, in addition to signing an informed consent and authorization for the possible

dissemination of the clinical case. **Results:** The evolution of the procedure was favorable, painless and without gingival retraction, minimizing the risk of developing osteonecrosis in the jaws, as well as the repair of the entire periapical area, considering that the patient suffers from osteoporosis.

**Conclusions:** Endodontics is a preventive measure to avoid osteonecrosis.

**Keywords:** Root canal treatment; preventive therapy; osteonecrosis of the jaws; clinical case.

## Resumo

A osteonecrose da mandíbula é a morte do tecido ósseo que ocorre devido a infecção ou diminuição da formação de vasos sanguíneos, refletindo um risco vascular insuficiente; Em todo o mundo, a prevalência deste episódio é de aproximadamente 1 caso por 100.000 doentes por ano; Além disso, está também relacionado com a medicação que os doentes com osteoporose recebem; A endodontia é um procedimento que ajuda a reduzir significativamente o risco de desenvolver osteonecrose da mandíbula. **Objetivo:** Este caso clínico utilizou o tratamento endodôntico como método de terapia preventiva da osteonecrose da mandíbula. **Metodologia:** Num doente com diagnóstico de necrose pulpar e periodontite apical sintomática, foi removido tecido pulpar necrótico com instrumentação manual e mecanizada com sistema Brasseler, aplicando protocolos de biossegurança; Previamente ao tratamento, o doente realizou radiografias e exames complementares, bem como assinatura de consentimento informado e autorização para eventual divulgação do caso clínico. **Resultados:** A evolução do procedimento foi favorável, indolor e sem retração gengival, minimizando o risco de desenvolvimento de osteonecrose nos maxilares, bem como a reparação de toda a região periapical, dado que o paciente sofre de osteoporose. **Conclusões:** a endodontia é uma medida preventiva para evitar a osteonecrose.

**Palavras-chave:** Tratamento do canal radicular; terapêutica preventiva; osteonecrose dos maxilares; caso clínico.

## Introducción

### Artículos de necrosis maxilar

La necrosis maxilar, conocida como osteonecrosis de la mandíbula (ONM), es una condición seria en la que el hueso de la mandíbula no cicatriza después de ser expuesto, lo que puede llevar a la muerte del tejido óseo. Esta condición puede tener múltiples causas, siendo algunas de las más

comunes el uso de ciertos medicamentos, enfermedades subyacentes y procedimientos dentales invasivos; lo cual puede causar dolor, infecciones y exposición del hueso (1).

Por otro lado la osteoporosis es una enfermedad esquelética caracterizada por una baja masa ósea y un deterioro en la microarquitectura del hueso, lo que conlleva a un aumento de la fragilidad ósea; así la necrosis del maxilar es una complicación en pacientes con osteoporosis, que puede surgir debido al tratamiento con medicamentos específicos para esta enfermedad (2). En este mismo sentido el fármaco Denosumab es un anticuerpo monoclonal que se utiliza para tratar la osteoporosis y otras enfermedades que afectan la densidad ósea; aunque es efectivo en la prevención de fracturas óseas, su uso está asociado con un riesgo de desarrollar osteonecrosis de la mandíbula, una condición en la cual el hueso de la mandíbula se deteriora y muere (3). Cabe señalar que el mecanismo de acción del medicamento inhibe la síntesis de la proteína llamada RANKL, reduciendo la actividad de los osteoclastos, disminuyendo así la resorción ósea y aumentando la densidad ósea (4).

En cuanto a la endodoncia, es un procedimiento que se utiliza en odontología, con el objetivo de remover el tejido pulpar afectado, este tratamiento juega un papel crucial en la prevención de la osteonecrosis del maxilar (ONM) en pacientes que toman medicamentos como denosumab para la osteoporosis; este procedimiento puede salvar el diente y evitar la extracción, a su vez reducir el riesgo de desarrollar ONM, una condición seria y debilitante (5).

La Asociación Americana de Endodoncia (AAE) en agosto de 2006, recomienda lo siguiente: *“ Es importante realizar procedimientos preventivos en estos pacientes para minimizar el riesgo de desarrollar osteonecrosis de los maxilares”* (6).

*“El tratamiento dental preventivo incluye todo tratamiento para reducir el potencial de extracción por caries o problemas periodontales”* (5).

Cabe señalar que este tratamiento debe ser similar a aquellos pacientes que padecen de osteorradionecrosis (pacientes que reciben radioterapia), esto incluye el tratamiento endodóntico de dientes que en situaciones normales serían extraídos. Igualmente usuarios con dientes con caries extensas deben ser tratados endodónticamente seguido de una resección de la corona, restaurándolos de manera similar a la preparación de una sobredentadura (7).

De la misma manera la endodoncia debe ser el tratamiento de elección ante cualquier tipo de tratamiento quirúrgico –extracciones, implantes, cirugía periodontal– (7).

## Reporte de caso

Paciente femenina de 59 años de edad, acude a consulta de endodoncia por presentar desde hace 1 mes dolor en la pieza dentaria número 4.7. En la anamnesis la paciente refiere padecer de osteoporosis y recibe tratamiento médico a base Denosumab (Prolia) 60mg jeringa prellenada por 1 ml (DENU) cada 6 meses desde hace 2 años aproximadamente.

En la evaluación endodóntica clínica presenta corona cerámica en la pieza (47), la paciente refiere dolor espontáneo, localizado, continuo a la masticación desde hace 1 mes, a las pruebas de sensibilidad frío (-), calor (+), percusión vertical (+), se tomó una radiografía periapical de la zona afectada al momento de la consulta, con un diagnóstico basado en la clasificación de enfermedades pulpares y periapicales (Consensus A.A.E (2009) Necrosis Pulpar con Periodontitis apical sintomática.

Además, se realizó el protocolo de ingreso, historia clínica, radiografía panorámica, radiografía periapical; se explicó a la paciente su situación bucal actual, y el plan de tratamiento, con los posibles riesgos, precauciones y cuidados que se deben tomar en cuenta debido a la medicación que está tomando desde hace 2 años.

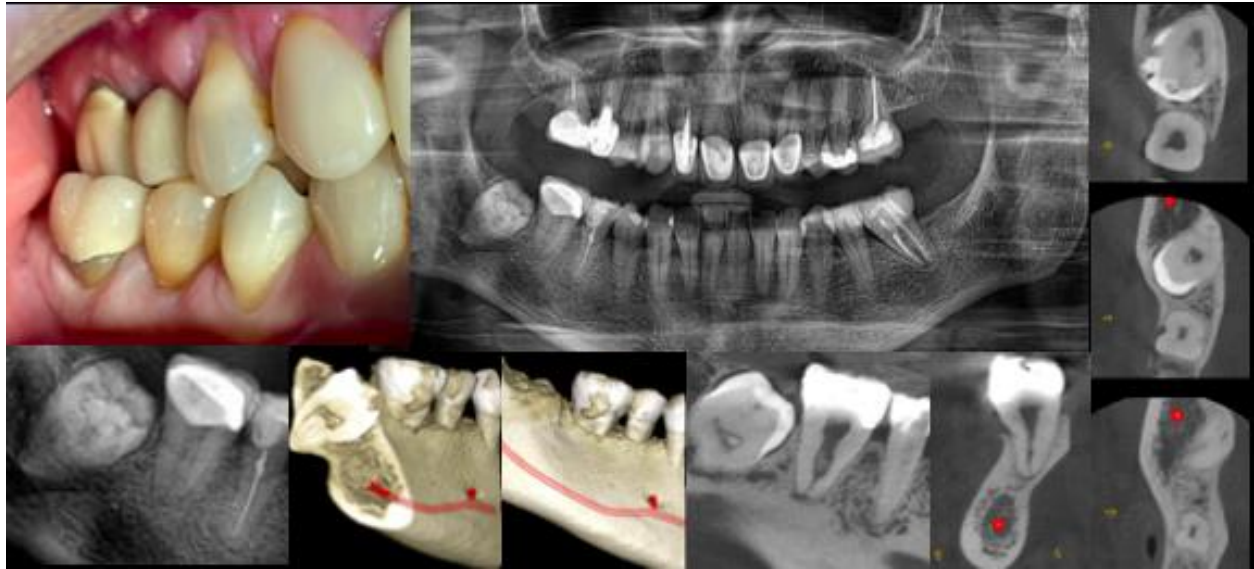En cuanto al procedimiento clínico se realizó bajo anestesia local con solución inyectable al 3% mepivacaina, se colocó aislamiento absoluto con teflón alrededor de la pz 47, además de la aplicación de barrera gingival para estabilidad del teflón y la protección de la encía junto con una goma de silicona entre el diente por vestibular y lingual y luego el dispositivo metálico (clamp) para realizar el aislamiento absoluto; proporcionando presión y estabilidad del cilindro de silicón para no generar daño ni laceración en la encía del paciente durante el procedimiento de endodoncia. Una vez terminado el aislamiento se realizó la apertura de acceso a través de la corona cerámica con fresa diamantada redonda (016) grano grueso 107-151micras (Brasseler USA), al entrar en la cámara pulpar se limpió el tejido necrótico con hipoclorito de sodio al 2.5%, para iniciar el tratamiento de emergencia y aliviar la sintomatología del paciente, se activaron 3 ciclos de 1 minuto de hipoclorito de sodio al 2.5% con endoactivador para una mejor limpieza y la penetración del irrigante, seguido se colocó torunda de teflón estéril y pasta provisional (coltosol), se administró Paracetamol, 1 comprimido de 500mg cada 8 horas por 3 días para la analgesia. A continuación, se solicitó una tomografía computarizada de haz cónico (TCHC) como examen complementario para tener una clara visualización de la anatomía interna y obtener una mejor estrategia de

localización del acceso endodóntico a través de la corona. Además, se detectó una lesión osteolítica en el maxilar inferior que afectaba la zona apical de la pieza 4.7.

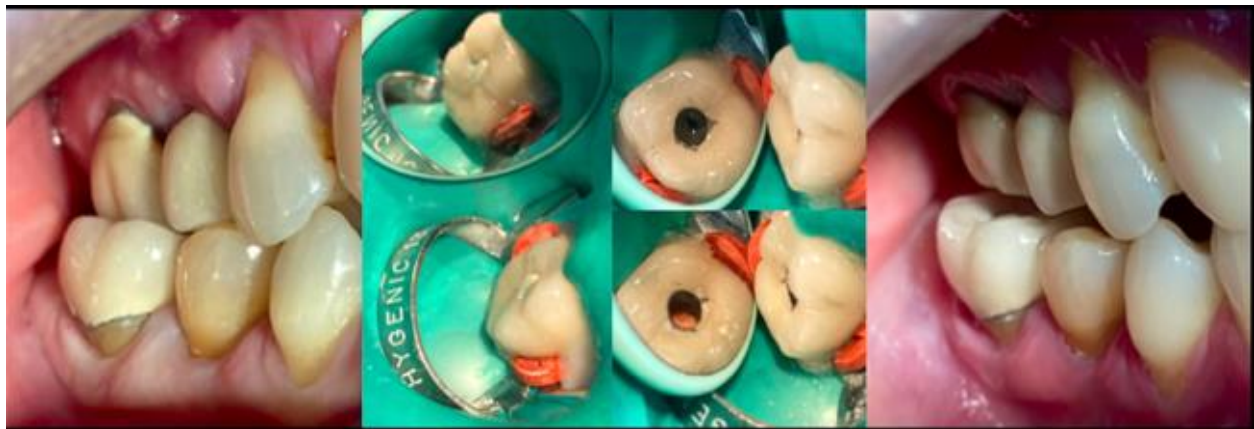
Igualmente se solicitó a la paciente la realización de Exámenes Inmunológicos C-Telopéptido (Prueba CTX), con el propósito de evaluar la degradación del colágeno en el hueso, este análisis de laboratorio mide los marcadores de remodelación ósea conocido como Telopéptido Carboxiterminal del Colágeno tipo I (CTX); Esta prueba es muy útil para el odontólogo ya que proporciona información acerca del grado de actividad en el recambio óseo del paciente.

Antes de iniciar el tratamiento de conducto, se le indico a la paciente la necesidad de tener una interconsulta con su médico tratante y solicitar la aprobación del procedimiento, de la misma manera se prescribió una profilaxis antibiótica con amoxicilina / ácido clavulánico (875/125 mg) dos días antes de la endodoncia y durante los diez días posteriores cada 12 horas, así como enjuagues con clorhexidina al 0,12% dos veces al día por 15 días (10).

En una segunda cita la paciente se encontró totalmente asintomática, se procedió con la iniciación del tratamiento de conducto de la pz (4.7), indicándole a la paciente realizarse un enjuague de clorhexidina al 0,12% por 1 minuto. Nuevamente se aplicó anestesia infiltrativa con mepivacaina al 3%, aislamiento absoluto modificado con teflón, barrera gingival, cilindros de silicón entre las caras vestibular y lingual, clamp número 12-A de hygenic del diente a tratar para minimizar daño en la encía y evitar una lesión de ONM. Se procedió a remover la pasta provisional, limpiando con hipoclorito de sodio, para obtener una conductometría a través del localizador apical NSK sin pasarse del periapice hasta una lectura de 0.5mm con limas manuales 15.02, con irrigación de hipoclorito de sodio al 2.5% e instrumentación mecanizada con el sistema Brasseler (USA) EXS secuencia de uso 15.05 – 25.04 – 35.04 – 45.04. protocolo de irrigación NaOCL – Solución fisiológica – EDTA, conos de papel estériles, obturación con cono de gutapercha 35.04 Brasseler (USA), cemento BC Sealer Hyflow (Brasseler. USA) con técnica de obturación de onda continua y sellado final del acceso endodóntico con resina, acabado, pulido, radiografía final y se indicó una tomografía computarizada de haz cónico (TCHC) como examen complementario de control.

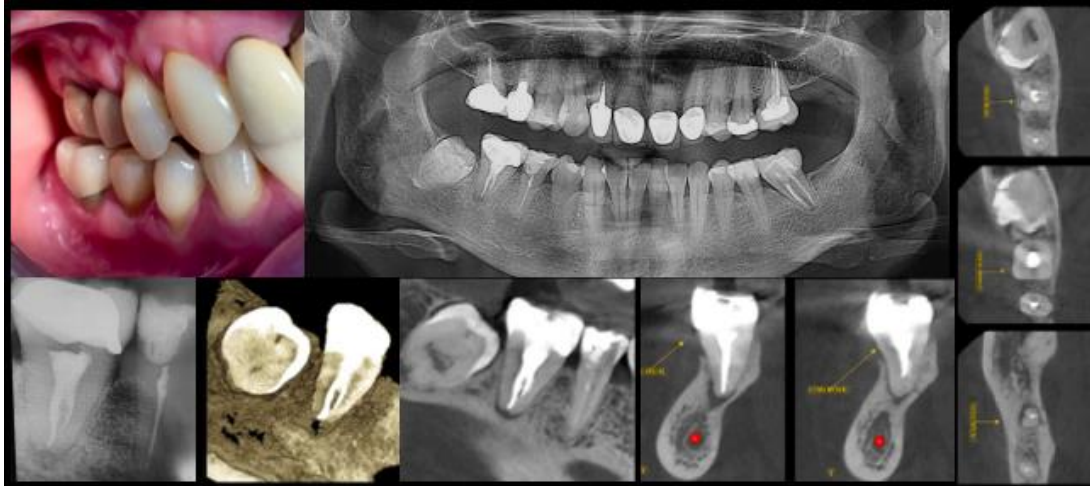


Fotografía lateral del área de los dientes cuadrante 1 y 4. Radiografía Panorámica donde se observa la corona de la pieza 4.7. Radiografía periapical de la zona 4.7. Estudio de CBCT corte frontal. Estudio CBCT corte sagital 4.7. Estudio corte axial evaluando 1/3 cervical, medio y apical de la pieza 4.7.



Fotografía lateral inicial del área de los dientes cuadrante 1 y 4. Ejecución del tratamiento, nótese la presencia de aislamiento absoluto modificado con gomas de caucho entre la grapa para realizar una barrera de protección y cuidado de la mucosa del paciente. Apertura de acceso a través de la corona y localización del conducto. Obturación con material de relleno (gutapercha).

Fotografía lateral final del área de los cuadrantes 1 y 4, nótese el estado de la mucosa sin ninguna alteración o irritación por la grapa al momento de aislar el molar.



Fotografía lateral del área de los dientes cuadrante 1 y 4. Radiografía Panorámica. Radiografía periapical final. Estudio de CBCT corte frontal. Estudio CBCT corte sagital. Estudio corte axial evaluando 1/3 cervical, medio y apical post tratamiento.

### Exámenes Inmunológicos C-Telopéptido (Prueba CTX)



Dr. Leonardo Guerrero Ullauri  
MÉDICO PATÓLOGO CLÍNICO  
Dr. Sebastián Guerrero Maldonado  
MÉDICO PATÓLOGO CLÍNICO  
Dunía Maldonado de Guerrero  
TECNÓLOGA MÉDICA



Dr. Leonardo Guerrero Ullauri  
MÉDICO PATÓLOGO CLÍNICO  
Dr. Sebastián Guerrero Maldonado  
MÉDICO PATÓLOGO CLÍNICO  
Dunía Maldonado de Guerrero  
TECNÓLOGA MÉDICA

Dr.:   
Paciente:   
Orden: RUTINA EM CI/PAS:  Id.: 572894  
Edad: 59 AÑOS  
Fecha: 20-sep-2021 08:27

Pág 1 / 1

Resultado Valores de referencia\*\*


#### EXAMENES INMUNOLOGICOS

C-Telopéptido (Beta Cross Lab) 0.06 ng/mL  
en Plasma

Observaciones: Valores de referencia indicativos  
Hombres 30-50 años 0,016 - 0,584 ng/mL  
50-70 años 0,010 - 0,704 ng/mL  
Más de 70 años 0,010 - 0,854 ng/mL  
Mujeres premenopausia 0,025 - 0,573 ng/mL  
postmenopausia 0,104 - 1,008 ng/mL

Riesgo osteonecrosis (implantes dentales)  
Ninguno 0,300 - 0,600 ng/mL  
Ninguno a mínimo 0,150 - 0,299 ng/mL  
Moderado 0,101 - 0,149 ng/mL  
Alto Inferior a 0,100 ng/mL

Impreso:28/sep/2021 16:12



Dr.:   
Paciente:   
Orden: 595021 EM CI/PAS:   
Sexo: F Historia Clínica: 289136 Fecha Nacimiento: 19/12/1961

Pág 1 / 1

Resultado Valores de referencia\*\*

#### EXAMENES INMUNOLOGICOS

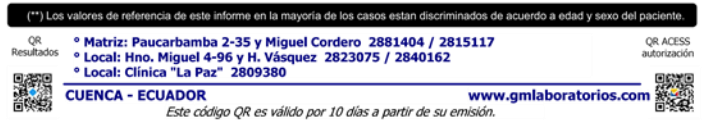
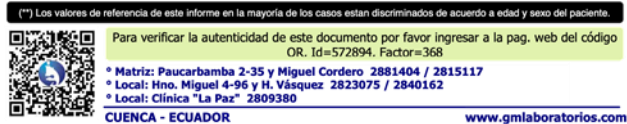
C-Telopéptido (Beta Cross Lab) 0.066 ng/mL  
en Plasma

Valores de referencia indicativos:  
Hombres  
30-50 años 0,016 - 0,584 ng/mL  
50-70 años 0,010 - 0,704 ng/mL  
Más de 70 años 0,010 - 0,854 ng/mL  
Mujeres  
premenopausia 0,025 - 0,573 ng/mL  
postmenopausia 0,104 - 1,008 ng/mL  
Riesgo osteonecrosis (implantes dentales)  
Ninguno 0,300 - 0,600 ng/mL  
Ninguno a mínimo 0,150 - 0,299 ng/mL  
Moderado 0,101 - 0,149 ng/mL  
Alto Inferior a 0,100 ng/mL

Impreso:21/ene/2022 17:01

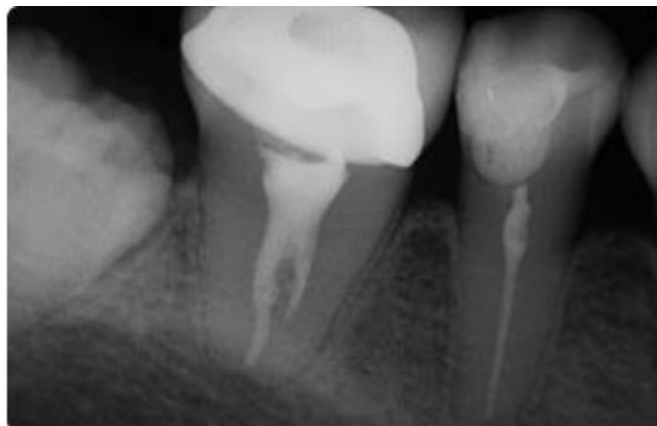






## Resultados

En las citas de seguimiento se evaluó el color de la encía de la zona tratada y la evolución de la sintomatología de la paciente, observando que no existía dolor y se encontraba Asintomática a las pruebas de percusión en la pieza 4.7. Se realizaron controles semanales, durante el primer mes para valorar el tratamiento y posteriormente revisiones mensuales; a los 4 meses se realizó un control tomográfico valorando los cortes sagitales, frontales y axiales y luego a los 24 meses observando una reparación de toda la zona periapical, teniendo una evolución favorable, sin dolor y sin retracción gingival. Finalmente, durante la endodoncia se debe minimizar el trauma de la parte marginal (al colocar el dique de goma) y evitar la sobre-instrumentación y sobre-obturación.



Radiografía periapical control de los dos años.

## Conclusiones

La endodoncia constituye un procedimiento preventivo de la osteonecrosis maxilar, incluso cuando los pacientes presentan morbilidades como la osteoporosis, en donde el tratamiento incluye fármacos que alteran la regeneración ósea. Los pacientes con bajo riesgo de desarrollar ONM son aquellos que toman bifosfonatos VO. Los procedimientos clínicos apropiados deben incluir un examen intraoral, procedimientos dentales

indicados (revisiones periódicas regulares, control de caries, apropiado tratamiento restaurador y periodontal) y una buena educación sobre los síntomas asociados a ONM y sobre el riesgo potencial de desarrollar osteonecrosis tras procedimientos quirúrgicos.

Como es habitual, en el consentimiento informado para un tratamiento endodóntico, se debe incluir una discusión sobre los riesgos, beneficios y alternativas al tratamiento entre el endodoncista y el paciente.

La osteonecrosis suele estar relacionada con un tratamiento dental previo (extracción) pero puede aparecer de manera espontánea en regiones sin tratamiento dental, generalmente en la superficie lingual de la parte posterior de la mandíbula.

Es frecuente encontrar una infección secundaria a una exposición ósea.

La sintomatología dolorosa de osteonecrosis puede simular un dolor de origen odontogénico por lo que es importante un buen diagnóstico diferencial.

## Referencias

1. Gómez C, Cebrián J. Revista de Osteoporosis y Metabolismo Mineral. 2024 [citado 1 de agosto de 2024]. Osteonecrosis en el contexto de denosumab. Visión del médico especialista en metabolismo óseo y del médico especialista en maxilofacial. Disponible en: <https://www.revistadeosteoporosisymetabolismomineral.com/articles/00042/show>
2. González C, Díaz-Arizmendi L, Bermúdez J. Osteonecrosis maxilar y mandibular relacionado al uso de bifosfonatos: Una revisión de la literatura. En 2023. p. 9-27. Disponible en: [https://www.researchgate.net/publication/370743660\\_Osteonecrosis\\_maxilar\\_y\\_mandibular\\_relacionado\\_al\\_uso\\_de\\_bifosfonatos\\_Una\\_revision\\_de\\_la\\_literatura](https://www.researchgate.net/publication/370743660_Osteonecrosis_maxilar_y_mandibular_relacionado_al_uso_de_bifosfonatos_Una_revision_de_la_literatura)
3. Bertola M, Reynolds V, Rodríguez, Luis. Osteonecrosis maxilar inferior asociado a bifosfonatos Osteonecrosis de maxilar inferior asociada a bisfosfonatos. - Buscar con Google [Internet]. 2023 [citado 1 de agosto de 2024]. Disponible en: [https://www.google.com/search?q=Osteonecrosis+maxilar+inferior+asociado+a+bifosfonatos%0D%0AOsteonecrosis+do+maxilar+inferior+asociada+a+bisfosfonatos.&sca\\_esv=c3969d93885352f9&sxsrf=ADLYWILLVArYZre31YZdBuveX3ntqDFN-Q%3A1722560855298&source=hp&ei=VzGsZp6QEILrkvQPvM\\_kMQ&iflsig=AL9hbdgAAAAAZqw\\_Z2RrddmfH0yKeu0WQ7kUR3TE3BqZ&ved=0ahUKEwjel4efj9WHAx](https://www.google.com/search?q=Osteonecrosis+maxilar+inferior+asociado+a+bifosfonatos%0D%0AOsteonecrosis+do+maxilar+inferior+asociada+a+bisfosfonatos.&sca_esv=c3969d93885352f9&sxsrf=ADLYWILLVArYZre31YZdBuveX3ntqDFN-Q%3A1722560855298&source=hp&ei=VzGsZp6QEILrkvQPvM_kMQ&iflsig=AL9hbdgAAAAAZqw_Z2RrddmfH0yKeu0WQ7kUR3TE3BqZ&ved=0ahUKEwjel4efj9WHAx)

WCtYQIHbwnOQYQ4dUDCBc&uact=5&oq=Osteonecrosis+maxilar+inferior+asociado  
+a+bifosfonatos%0D%0AOsteonecrose+do+maxilar+inferior+associada+a+bisfosfonatos  
&gs\_l=EGdnd3Mtd2l6InJpc3Rlb25lY3Jvc2l2IG1heGlsYXIgaW5mZXJpb3IgaW5mZ  
hZG8gYSBiaWZvc2ZvbMf0b3MKT3N0ZW9uZWNYb3NIIGRvIG1heGlsYXIgaW5mZ  
XJpb3IgaW5mZm9zZm9uYXRvcy5IAFAAWABwAHgAkAEA  
mAEAoAEAqgEAuAEDyAEA-AEC-AEBmAIaOAIaMAAkgcAoAcA&scient=gws-  
wiz

4. Bert A, Milana M, Miñana R. Gaceta Dental. 2011 [citado 3 de agosto de 2024]. ONJ (Osteonecrosis de los maxilares relacionada con bifosfonatos). Guía para el tratamiento y prevención en Endodoncia - Gaceta Dental. Disponible en: <https://gacetadental.com/2011/09/onj-osteonecrosis-de-los-maxilares-relacionada-con-bifosfonatos-gua-para-el-tratamiento-y-prevencion-en-endodoncia-4280/>
5. Rojas C, Rivera C, Villanueva J, Yanine N. Elsevier. 2015 [citado 3 de agosto de 2024]. Manejo endodóntico en pacientes con riesgo de osteonecrosis asociada a bifosfonatos. Scoping review. Disponible en: <https://www.elsevier.es/es-revista-revista-clinica-periodoncia-implantologia-rehabilitacion-200-articulo-manejo-endodontico-pacientes-con-riesgo-S0718539115000476>
6. Migliorati CA, Schubert MM, Peterson DE, Seneda LM. Bisphosphonate-associated osteonecrosis of mandibular and maxillary bone: an emerging oral complication of supportive cancer therapy. *Cancer*. 1 de julio de 2005;104(1):83-93.
7. Irala E, Díaz IC. Riesgo de osteorradionecrosis de los maxilares según el tipo de radioterapia. *Rev Cubana Estomatol*. 27 de marzo de 2024;61(0):4553.

© 2024 por los autores. Este artículo es de acceso abierto y distribuido según los términos y condiciones de la licencia Creative Commons Atribución-NoComercial-CompartirIgual 4.0 Internacional (CC BY-NC-SA 4.0) (<https://creativecommons.org/licenses/by-nc-sa/4.0/>).