



*Bloqueo cuadrado lumbar para el manejo del dolor postoperatorio en cirugía abdominal abierta o laparoscópica*

*Lumbar quadratus block for postoperative pain management in open or laparoscopic abdominal surgery*

*Bloqueio do quadrado lombar para tratamento da dor pós-operatória em cirurgia abdominal aberta ou laparoscópica*

María Cecilia Suárez Villacís<sup>I</sup>  
[maceciliav@gmail.com](mailto:maceciliav@gmail.com)  
<https://orcid.org/0000-0002-4194-5380>

Maria Teresa Meza Coello<sup>II</sup>  
[mariitam10@gmail.com](mailto:mariitam10@gmail.com)  
<https://orcid.org/0000-0002-6274-6997>

Eduardo José Frank Montesdoca<sup>III</sup>  
[eduarjfrank@gmail.com](mailto:eduarjfrank@gmail.com)  
<https://orcid.org/0009-0003-4389-2408>

Lorena Estefanía Castillo Apolo<sup>IV</sup>  
[lore\\_estef19@hotmail.es](mailto:lore_estef19@hotmail.es)  
<https://orcid.org/0000-0003-0405-3479>

**Correspondencia:** [maceciliav@gmail.com](mailto:maceciliav@gmail.com)

Ciencias de la Salud  
Artículo de Investigación

\* **Recibido:** 23 de noviembre de 2024 \* **Aceptado:** 12 de enero de 2024 \* **Publicado:** 26 de marzo de 2024

- I. Magíster en Seguridad y Salud Ocupacional; Médico; Investigadora Independiente; Guayaquil, Ecuador.
- II. Médica Cirujana; Investigadora Independiente; Guayaquil, Ecuador.
- III. Médico; Investigador Independiente; Guayaquil, Ecuador.
- IV. Médica; Investigadora Independiente; Guayaquil, Ecuador.

## Resumen

El bloqueo cuadrado lumbar emerge como una opción prometedora para el manejo del dolor postoperatorio en cirugía abdominal, ofreciendo un enfoque efectivo y relativamente sencillo para mejorar el confort del paciente y facilitar la recuperación postoperatoria. Sin embargo, se necesitan más estudios para confirmar su eficacia a largo plazo y su aplicabilidad en una variedad de escenarios clínicos. La presente investigación se enmarca dentro de una metodología de tipo bibliográfica documental. Ya que es un proceso sistematizado de recolección, selección, evaluación y análisis de la información, que se ha obtenido mediante medios electrónicos en diferentes repositorios y buscadores tales como Google Académico, Science Direct, Pubmed, entre otros, empleando para ellos los diferentes operadores booleanos y que servirán de fuente documental, para el tema antes planteado. Una de las razones por las que el bloqueo cuadrado lumbar puede ser efectivo es porque proporciona analgesia en una amplia área de la pared abdominal y la región lumbar, donde se realizan las incisiones quirúrgicas. Esto puede reducir la intensidad del dolor postoperatorio y disminuir la necesidad de analgésicos opioides, lo que a su vez puede reducir el riesgo de efectos secundarios asociados con el uso de opioides, como la sedación, la depresión respiratoria y el estreñimiento.

**Palabras Clave:** Bloqueo, Lumbar, Cuadrado, Dolor, Abdominal.

## Abstract

The lumbar erector spinae plane block emerges as a promising option for managing postoperative pain in abdominal surgery, offering an effective and relatively straightforward approach to improving patient comfort and facilitating postoperative recovery. However, further studies are needed to confirm its long-term efficacy and applicability in a variety of clinical scenarios. The present research is framed within a bibliographic documentary methodology. Since it is a systematized process of collecting, selecting, evaluating, and analyzing information obtained through electronic means from different repositories and search engines such as Google Scholar, Science Direct, PubMed, among others, employing various boolean operators which will serve as documentary sources for the aforementioned topic. One of the reasons the lumbar erector spinae plane block may be effective is because it provides analgesia in a broad area of the abdominal wall and lumbar region, where surgical incisions are made. This can reduce the intensity of

postoperative pain and decrease the need for opioid analgesics, thereby reducing the risk of associated opioid side effects such as sedation, respiratory depression, and constipation.

**Keywords:** Block, Lumbar, Quadratus, Pain, Abdominal.

## Resumo

O bloqueio do plano eretor da espinha lombar surge como uma opção promissora para o manejo da dor pós-operatória em cirurgia abdominal, oferecendo uma abordagem eficaz e relativamente simples para melhorar o conforto do paciente e facilitar a recuperação pós-operatória. No entanto, mais estudos são necessários para confirmar a sua eficácia a longo prazo e aplicabilidade numa variedade de cenários clínicos. A presente pesquisa enquadra-se numa metodologia bibliográfica documental. Por se tratar de um processo sistematizado de coleta, seleção, avaliação e análise de informações obtidas por meio eletrônico de diversos repositórios e buscadores como Google Scholar, Science Direct, PubMed, entre outros, empregando diversos operadores booleanos que servirão como fontes documentais para o tema mencionado. Uma das razões pelas quais o bloqueio do plano eretor da espinha lombar pode ser eficaz é porque proporciona analgesia em uma ampla área da parede abdominal e na região lombar, onde são feitas incisões cirúrgicas. Isto pode reduzir a intensidade da dor pós-operatória e diminuir a necessidade de analgésicos opioides, reduzindo assim o risco de efeitos colaterais associados aos opioides, como sedação, depressão respiratória e constipação.

**Palavras-chave:** Bloqueio, Lombar, Quadrado, Dor, Abdominal.

## Introducción

El desarrollo de la laparoscopia como técnica quirúrgica mínimamente invasiva significó un avance importante en cirugía, el cual ha permitido reducir el traumatismo tisular, aminorar el dolor posoperatorio, disminuir la estadía hospitalaria, entre otros beneficios. Así, guías de práctica clínica recomiendan la laparoscopia (por sobre la cirugía abierta) como abordaje de elección para muchas condiciones (Astudillo et al., 2023). La anestesia laparoscópica es un procedimiento rutinario en la mayoría de los centros hospitalarios. Entre las causas de dolor después de la cirugía, se encuentra la neuropraxia por distensión nerviosa, compresión de las paredes en estructuras por el gas, el volumen de gas residual, la temperatura y el tipo de gas

utilizado, la acidosis peritoneal, el tamaño de la herida, la presencia de drenajes y los factores socioculturales e interindividuales propios del paciente (Torres, 2019).

Uno de los pilares de la analgesia multimodal, tanto para la cirugía ambulatoria como los protocolos ERAS, es la anestesia regional, en donde los bloqueos de tronco han tenido un rol protagónico en los últimos años. Dentro de este grupo, el bloqueo paravertebral (BPV) ha sido el más utilizado y estudiado. En los últimos años los bloqueos interfasciales han tomado un rol cada vez más protagónico dentro de la anestesia regional. Estos, a diferencia del bloqueo paravertebral, son más reproducibles en la práctica clínica habitual, resultando igual o más efectivos que el BPV en el manejo del dolor de estos pacientes. En el último tiempo han sido publicados varios ensayos clínicos randomizados (ECR) y metaanálisis en donde se han comparado estos bloqueos interfasciales, tanto con analgesia endovenosa como con el BPV para cirugías de tórax y abdomen (Pesce M & Cereño P, 2020).

La anestesia multimodal lo que busca el mayor alivio con la menor cantidad de complicaciones posibles. Logrando, de esta manera obtener una recuperación más rápida con un grado de satisfacción adecuado. Diferentes técnicas se han estudiado, formando parte de los protocolos ERAS (Early Rise After Surgery conocido en español como recuperación acelerada después de la cirugía), se encuentran: la utilización de analgesia intravenosa, oral, el catéter epidural y la búsqueda de técnicas menos invasivas como los bloqueos regionales. El bloqueo regional del cuadrado lumbar puede brindar analgesia para cirugías abdominales inferiores como la prostatectomía radical. Su mecanismo para brindar analgesia visceral se asume que es por medio del baño con anestésicos locales en el ganglio celiaco o en el tronco simpático por medio de los nervios espláncnicos, sin embargo, todavía queda pendiente su confirmación (Caro Porras, 2023).

Entre los antecedentes tenemos a Huang et al., en su investigación cuyo objetivo fue comparar los efectos analgésicos del bloqueo del cuadrado lumbar (QLB) versus el bloqueo TAP después de la histerectomía laparoscópica, en un diseño de ensayo prospectivo aleatorizado simple ciego de un solo centro, concluye que en comparación con el bloqueo TAP, el QLB redujo el consumo de morfina y proporcionó un mejor alivio del dolor visceral con una duración más prolongada del efecto después de la histerectomía laparoscópica. Así también tenemos a Jadon et al. Realizo

donde tuvieron como objetivo evaluar la eficacia analgésica del QLB como componente de la MMA para el manejo del dolor postoperatorio en TLH, la investigación concluye que el QLB guiado por ultrasonido proporciona analgesia postoperatoria efectiva después de la cirugía TLH en un enfoque de analgesia multimodal. Reduce el consumo de fentanilo y mejora la puntuación de la escala analógica visual (EVA) (Molina & Ross, 2022).

### **Metodología**

La presente investigación se enmarca dentro de una metodología de tipo bibliográfica documental. Ya que es un proceso sistematizado de recolección, selección, evaluación y análisis de la información, que se ha obtenido mediante medios electrónicos en diferentes repositorios y buscadores tales como Google Académico, Science Direct, Pubmed, entre otros, empleando para ellos los diferentes operadores booleanos y que servirán de fuente documental, para el tema antes planteado.

### **Resultados**

En la actualidad el control del dolor postoperatorio es un gran reto y se requiere de un manejo multimodal e integral. El uso de nuevas técnicas, la implementación de instrumentos y la especialización por parte de todo el personal encargado de esta área, constituye un papel muy importante en la recuperación del paciente. El dolor postoperatorio es una variante del dolor agudo; es uno de los peor tratados, pudiendo durar horas o días, produce ansiedad y angustia. Condiciona comportamientos posteriores ante una nueva intervención. El control del dolor postoperatorio debe de estar vinculado en primera instancia a brindar una mejor calidad de atención hospitalaria lo que implica un adecuado tratamiento. Es importante destacar que dicho tratamiento debe ser precoz y eficaz, debiendo mantenerse los días que sean necesarios, de acuerdo al tipo de cirugía y al umbral doloroso de cada paciente. La analgesia peri operatoria pretende evitar la sensibilización central y periférica, así como la amplificación del mensaje nociceptivo producido por la agresión quirúrgica (Villalobos Estrada, 2023).

El grado de analgesia proporcionada por los bloqueos del plano transversal del abdomen depende del sitio de inyección y del patrón de diseminación dentro del plano. En la actualidad, se utilizan varios abordajes guiados por ultrasonido, incluido un abordaje oblicuo-subcostal anterior, un

abordaje axilar medio y un abordaje posterior propuesto más recientemente. El bloqueo TAP proporciona una analgesia eficaz con efectos ahorradores de opioides, simplicidad técnica y una acción de larga duración. Algunas desventajas incluyen la necesidad de bloqueo bilateral para las incisiones en la línea media y la ausencia de efectividad para el dolor visceral (Villalobos Estrada, 2023).

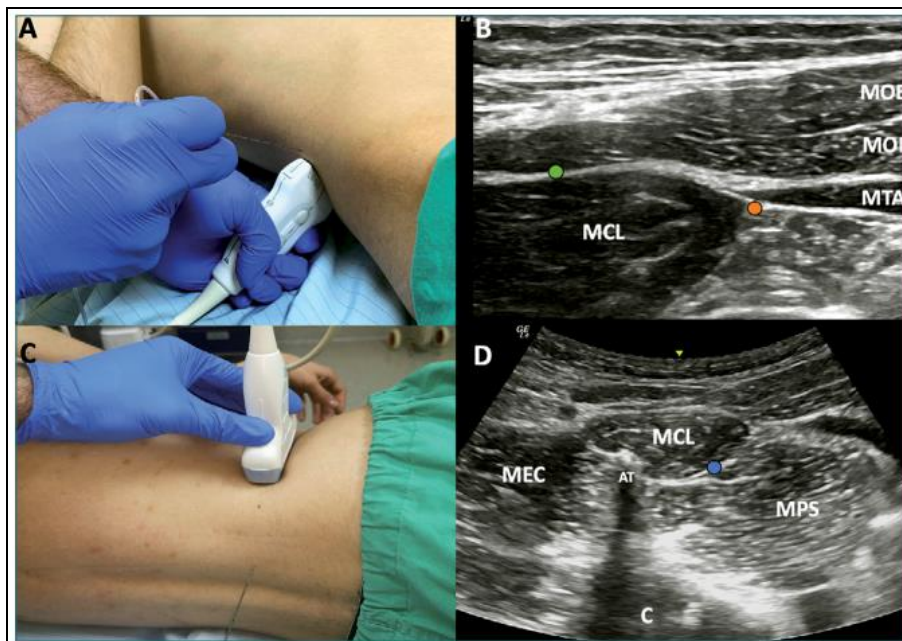
**Tabla 1.** *Músculo cuadrado lumbar.*

Origen	Inserción	Inervación	Función	Nota
<ul style="list-style-type: none"> <li>• Tercio medial de la cresta ilíaca.</li> <li>• En el ligamento iliolumbar.</li> <li>• En las apófisis transversas de las vértebras lumbares inferiores.</li> </ul>	<ul style="list-style-type: none"> <li>• Porción medial del borde inferior de la última costilla</li> <li>• En las apófisis transversas de las primeras vértebras lumbares</li> </ul>	<ul style="list-style-type: none"> <li>• Nervio subcostal - rama anterior del nervio raquídeo torácico de T12 -</li> <li>• Ramas anteriores de los nervios raquídeos lumbares L1, L2 y L3 a través del plexo lumbar</li> </ul>	<ul style="list-style-type: none"> <li>• Extiende y flexiona lateralmente la columna vertebral lumbar</li> <li>• Fija la 12° costilla en la inspiración</li> </ul>	<ul style="list-style-type: none"> <li>• Es un músculo cuadrangular</li> </ul>

**Fuente:** Dolopedia (Dolopedia, 2022).

## Bloqueo del cuadrado lumbar

**Figura 1.** Bloqueo Cuadrado Lumbar. A: ubicación transductor lineal BCL lateral y posterior. B: sonoanatomía BQL lateral y posterior. C: ubicación transductor convexo para BCL anterior. D: sonoanatomía BCL anterior. AT: apófisis transversa L4, C: cuerpo vertebral L4, MCL = músculo cuadrado lumbar, MEC: músculo erector de la columna, MOE = músculo oblicuo externo, MOI = músculo oblicuo interno, MPS: músculo psoas, MTA = músculo transverso del abdomen, punto naranja = sitio inyección BCL lateral, punto verde = sitio inyección BCL posterior, punto azul = sitio inyección BCL anterior.



**Fuente:** Layera et al (Layera et al., 2020).

El bloqueo del cuadrado lumbar (BCL) se origina como una modificación del bloqueo TAP guiado por referencias anatómicas, buscando utilizar como herramienta el US para dirigir la inyección de AL en un plano profundo al MOI y adyacente al músculo cuadrado lumbar (MCL). Este último tiene una ubicación clave en la pared muscular posterior, en íntima relación con los nervios de la pared abdominal y rodeado por la lámina anterior y media de la fascia tóraco-lumbar. En función del sitio específico de inyección en relación al MCL se han descrito una serie de abordajes, los cuales determinan efectos clínicos disímiles, por lo cual su análisis necesariamente debe ser diferenciado (Layera et al., 2020).

La nomenclatura más aceptada e intuitiva ha clasificado al BCL como lateral, posterior o anterior, según cual sea la ubicación final de la aguja en relación al MCL. El abordaje lateral corresponde a la primera descripción del bloqueo (BCL tipo 1), ubicando el transductor en una posición transversal al nivel de la cresta ilíaca y cercano a la línea axilar posterior. El punto objetivo de inyección es el borde lateral del MCL, profundo al MOI y al MTA. La aguja se inserta en plano desde anterolateral a posteromedial. El abordaje posterior (BCL tipo 2) es una inyección sobre la superficie posterior del MCL, profundo al músculo latísimo del dorso y la lámina media de la fascia toracolumbar. La dirección de la aguja es la misma que en el abordaje lateral, sólo que con menor inclinación y buscando una distribución del AL hacia la superficie dorsal del MCL. El abordaje anterior (BCL tipo 3) inicialmente fue descrito como BCL transmuscular, ya que tiene como objetivo el plano entre el músculo psoas y el MCL, atravesando este último de posterior a anterior para depositar el AL en la superficie ventral del músculo. Este abordaje requiere posicionar al paciente en decúbito lateral y se sugiere utilizar un transductor convexo de baja frecuencia, ya que se requiere visualizar estructuras más profundas (Layera et al., 2020).

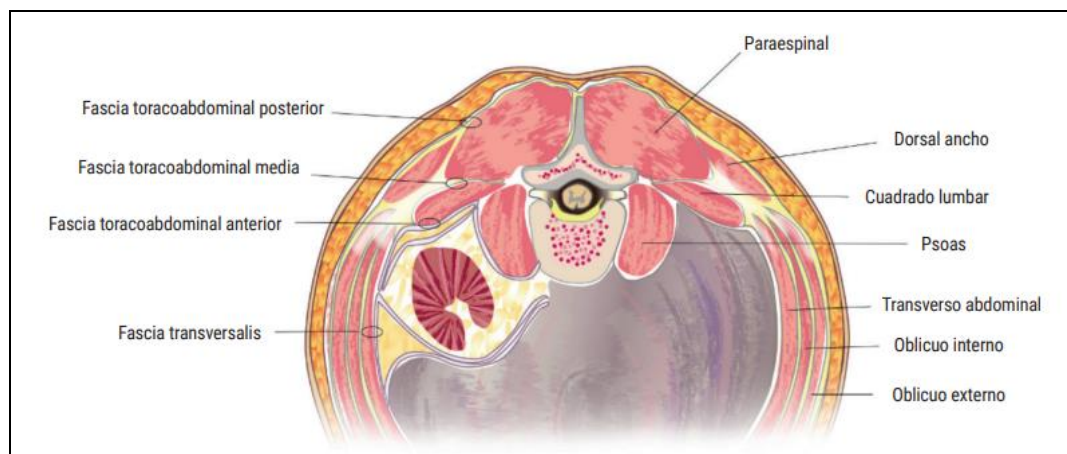
El volumen de anestésico local sugerido varía entre los distintos autores y reportes, que van desde 0,2 ml/kg hasta 30 ml de AL por lado. Se han utilizado concentraciones de bupivacaína y levobupivacaína de 0,125%-0,5%. Es necesario siempre considerar el riesgo de toxicidad sistémica, especialmente en caso de bloqueos bilaterales, y adoptar precauciones similares a las descritas previamente (uso de epinefrina y monitorización clínica). Además del riesgo obvio de lesionar estructuras intraabdominales profundas, es importante asumir que el BCL ha sido considerado un bloqueo profundo, por lo cual tiene un riesgo de sangrado que amerita tomar precauciones equiparables a un bloqueo neuroaxial (Layera et al., 2020).

Es muy importante conocer la anatomía relevante de la zona lumbar, puesto que existen estructuras vitales susceptibles de lesión con estos bloqueos. Además, es la única forma de poder entender los diferentes abordajes descritos y las indicaciones clínicas. Éstas son: a) laparotomía exploradora, resección intestinal, ileostomía, apendicectomía y colecistectomía abierta/laparoscópica; b) cesárea, histerectomía abdominal total; c) prostatectomía radical abierta,



trasplante renal y nefrectomía, y d) abdominoplastia e injertos óseos de cresta ilíaca (López Álvarez et al., n.d.).

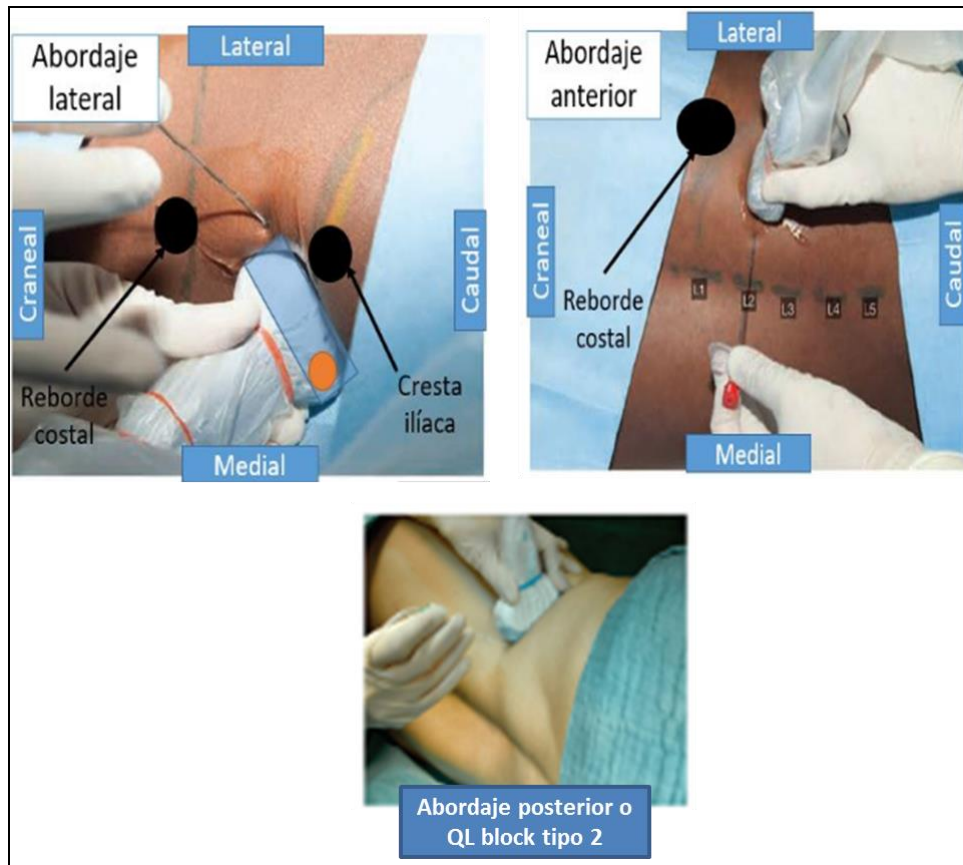
**Figura 2.** Representación esquemática de la musculatura abdominal posterior e ilustración de las capas (anterior, media y posterior) de la fascia toracolumbar.



**Fuente:** López Álvarez et al (López Álvarez et al., n.d.)

### Abordajes ecográficos para el bloqueo del cuadrado lumbar:

**Figura 3.** Abordaje lateral o QL block tipo 1 (arriba izquierda). Abordaje posterior o QL block tipo 2 (abajo). Abordaje anterior o QL block tipo 3 (arriba derecha).



**Función:** Dolopedia (Dolopedia, 2022).

- **Bloqueo del cuadrado lumbar tipo 1 (lateral):** con el paciente en posición supina, se coloca la sonda lineal de alta frecuencia en eje transversal, sobre la musculatura de la pared lateral del abdomen, y se realiza un escaneo similar al realizado en el bloqueo TAP posterior, deslizando la sonda posteriormente hasta localizar el final del músculo oblicuo externo y el margen anterior del músculo cuadrado lumbar. La aguja se inserta en plano desde una posición anterolateral hacia posteromedial hasta que su punta quede emplazada en el borde anterior del músculo cuadrado lumbar, donde se une con la fascia transversalis. Por ecografía se observa que el anestésico local está más profundo que la aponeurosis del transverso abdominal. El anestésico se va a distribuir en un sentido proximal y caudal, a diferencia del bloqueo TAP, en el que la difusión es anterior,

consiguiendo un nivel analgésico de T1-L11. Permite una mejor analgesia de la pared lateral del abdomen al alcanzar un nivel metamérico superior (T6-L1) (López Álvarez et al., n.d.).

- **Bloqueo del cuadrado lumbar tipo 2 (posterior):** el paciente se coloca en decúbito supino. Se puede introducir una almohada para crear un espacio debajo de la espalda y mover libremente una sonda convexa de baja frecuencia. El escaneo se realiza como en el abordaje anterior. El anestésico local se deposita posterior al músculo cuadrado lumbar, en el espacio triangular interfascial lumbar que está limitado por la capa media de la FTL, el músculo dorsal ancho y la musculatura paraespinal (López Álvarez et al., n.d.).
- **Bloqueo del cuadrado lumbar tipo 3 (anterior):** con el paciente en posición lateral se inicia el escaneo con una sonda convexa de baja frecuencia sobre la cresta ilíaca y se inserta una aguja en plano desde el borde posterior de la sonda convexa a través del cuadrado lumbar en dirección anteromedial. La punta de la aguja se coloca entre el músculo psoas y el músculo cuadrado lumbar y se inyecta el anestésico local en el plano fascial (López Álvarez et al., n.d.).

## Indicaciones

### 1. En el alivio del dolor crónico

El músculo cuadrado lumbar es considerado por muchos autores la causa muscular más frecuente de dolor lumbar. Su afectación puede ser severamente incapacitante al desempeñar un importante papel estabilizador del raquis, pudiendo hacer intolerable la carga del peso corporal en bipedestación (Dolopedia, 2022).

### 2. En el alivio del dolor postoperatorio

— En el alivio del dolor postoperatorio en cirugía de abdomen y pelvis.

El bloqueo QL proporciona una gran área de inhibición sensorial debido a la amplia distribución de la solución administrada. Por ello las indicaciones para los bloqueos QL son extensas en los procedimientos abdominales, ya sea como un único bloqueo o combinándolos con otro bloqueo. Los componentes que pueden beneficiarse pueden ser el visceral incisional / somático y / o intraabdominal de la pared abdominal de T6 a L1 (Dolopedia, 2022).

— Las indicaciones son: a) laparotomía exploradora, resección intestinal, ileostomía, apendicectomía y colecistectomía abierta/laparoscópica; b) cesárea, histerectomía

abdominal total; c) prostatectomía radical abierta, trasplante renal y nefrectomía y d) abdominoplastia e injertos óseos de cresta ilíaca.

- Se ha usado como inyección única y como infusión continua.
- La mayoría de la literatura disponible sobre la comparación entre el bloqueo QL y el bloqueo TAP o bloqueo del plano transversal del abdomen son informes de casos, series de casos y pequeños estudios; no obstante, los resultados han demostrado que los bloqueos QL ofrecen un bloqueo sensorial somático más amplio que los bloqueos TAP que usan el mismo volumen del anestésico local, confieren cobertura adicional para el dolor visceral, proporcionan una mayor duración y una mejor analgesia, y tienen un mayor efecto ahorrador de opioides, probablemente debido a la diseminación paravertebral, ya que se realiza más cerca del sistema neuroaxial central. Por ejemplo, los ensayos controlados aleatorios mostraron que los bloqueos QL fueron más efectivos para reducir el consumo de morfina que los bloqueos TAP en el manejo de la cesárea perioperatoria,<sup>38</sup> así como en las cirugías abdominales inferiores (Dolopedia, 2022).
- Indicaciones específicas según el tipo de abordaje:
  - Del abordaje lateral o QL block tipo 1: en cesáreas
- En el alivio del dolor postoperatorio tras cirugía de cadera
- Hay estudios que concluyen que el bloqueo QL proporciona una analgesia eficaz, una participación temprana de fisioterapia o disminución de la estancia hospitalaria en artroscopia de cadera, artroplastia total de cadera y reparación de fractura de cuello femoral (Dolopedia, 2022).

## Contraindicaciones

### Absolutas

- Infección sistémica o local en el sitio de la punción.
- Hemorragia aguda.
- Embarazo (Dolopedia, 2022).

### Relativas

- Alergia a los fármacos usados; psicosis corticoidea.
- Tratamiento con anticoagulantes y/o antiagregantes plaquetarios.

- Hiperglucemia, insuficiencia suprarrenal, inmunosupresión, insuficiencia cardíaca (Dolopedia, 2022).

### **Conclusión**

La conclusión acerca del tema del bloqueo cuadrado lumbar para el manejo del dolor postoperatorio en cirugía abdominal abierta o laparoscópica. Es que su efectividad parece ser prometedora en la reducción del dolor postoperatorio y la necesidad de analgésicos opioides. Los estudios han demostrado que este tipo de bloqueo puede proporcionar un alivio significativo del dolor, mejorar la satisfacción del paciente y acelerar la recuperación postoperatoria. Sin embargo, es importante considerar factores como la técnica de bloqueo, los posibles efectos adversos y la necesidad de más investigación para determinar su eficacia a largo plazo y su aplicabilidad en diferentes contextos clínicos. En general, el bloqueo cuadrado lumbar emerge como una opción valiosa dentro del arsenal terapéutico para el manejo del dolor postoperatorio en cirugía abdominal.

Una de las razones por las que el bloqueo cuadrado lumbar puede ser efectivo es porque proporciona analgesia en una amplia área de la pared abdominal y la región lumbar, donde se realizan las incisiones quirúrgicas. Esto puede reducir la intensidad del dolor postoperatorio y disminuir la necesidad de analgésicos opioides, lo que a su vez puede reducir el riesgo de efectos secundarios asociados con el uso de opioides, como la sedación, la depresión respiratoria y el estreñimiento.

Además, el bloqueo cuadrado lumbar puede tener beneficios adicionales, como mejorar la función respiratoria al reducir la supresión respiratoria causada por los opioides y facilitar la movilización temprana del paciente después de la cirugía, lo que puede acelerar la recuperación postoperatoria y reducir el riesgo de complicaciones relacionadas con la inmovilidad.

## Referencias

- Astudillo, M. L., Rearte, S., Rigo-Righi, D., Meza, N., Rivas M., M. P., & Yarur, O. (2023). Bloqueos de pared abdominal en nefrectomía parcial asistida por robot. *Revista Chilena de Anestesia*, 52(8), 795–800. <https://doi.org/10.25237/revchilanestv52n8-16>
- Caro Porras, H. (2023). *Revisión bibliográfica actualizada de bloqueos regionales como coadyuvantes a analgesia intravenosa o epidural para el manejo del dolor en pacientes sometidos a prostatectomía radical abierta por cáncer de próstata*. [Universidad de Costa Rica]. [https://www.kerwa.ucr.ac.cr/bitstream/handle/10669/90172/Revisión bibliográfica actualizada de bloqueos regionales como coadyuvantes a analgesia intravenosa o epidural para el manejo del dolor en pacientes sometidos a prostatectomía radical abierta por cáncer de próstata 17.50.35.pdf?sequence=1&isAllowed=y](https://www.kerwa.ucr.ac.cr/bitstream/handle/10669/90172/Revisión_bibliográfica_actualizada_de_bloqueos_regionales_como_coadyuvantes_a_analgesia_intravenosa_o_epidural_para_el_manejo_del_dolor_en_pacientes_sometidos_a_prostatectomía_radical_abierta_por_cáncer_de_próstata_17.50.35.pdf?sequence=1&isAllowed=y)
- Dolopedia. (2022). *Bloqueo del músculo cuadrado lumbar*. <https://dolopedia.com/articulo/bloqueo-del-musculo-cuadrado-lumbar#technicalRealization>
- Layera, S., Bravo, D., & Aliste, J. (2020). Bloqueos de tronco. *Revista Chilena de Anestesia*, 49(1), 65–78. <https://doi.org/10.25237/revchilanestv49n01.06>
- López Álvarez, S., Sampayo Rodríguez, L., & Casas Reza, P. (n.d.). *Bloqueos interfasciales*. EDITORIAL MÉDICA PANAMERICANA. Curso online de Anestesia Locorregional. [https://aula.campuspanamericana.com/\\_Cursos/Curso01417/Temario/Curso\\_Anestesia\\_Locorregional/T1.6\\_ANESTESIA.pdf](https://aula.campuspanamericana.com/_Cursos/Curso01417/Temario/Curso_Anestesia_Locorregional/T1.6_ANESTESIA.pdf)
- Molina, F., & Ross, M. (2022). *Bloqueo del cuadrado lumbar como analgesia en histerectomías laparoscópicas del Instituto Nacional de Enfermedades Neoplásicas del 2022–2023*. [Universidad Peruana Cayetano Heredia]. [https://repositorio.upch.edu.pe/bitstream/handle/20.500.12866/12925/Bloqueo\\_FlorianMolina\\_Mery.pdf?sequence=1](https://repositorio.upch.edu.pe/bitstream/handle/20.500.12866/12925/Bloqueo_FlorianMolina_Mery.pdf?sequence=1)
- Pesce M, I., & Cereño P, A. (2020). Bloqueos de Tronco y Cirugía Ambulatoria. *Sociedad de Anestesiología de Chile*. <https://doi.org/10.25237/carsach2020.11>

Torres, O. C. (2019). Analgesia postoperatoria en cirugía laparoscópica. *Anestesia En México*, 31(1), 68–71.

Villalobos Estrada, K. P. (2023). *Utilidad del bloqueo del plano transversal del abdomen ecoguiado para el manejo de dolor postoperatorio en pacientes pediátricos sometidos a cirugía abdominal* [Universidad Nacional Autónoma de México]. <https://ru.dgb.unam.mx/bitstream/20.500.14330/TES01000836372/3/0836372.pdf>

© 2024 por los autores. Este artículo es de acceso abierto y distribuido según los términos y condiciones de la licencia Creative Commons Atribución-NoComercial-CompartirIgual 4.0 Internacional (CC BY-NC-SA 4.0) (<https://creativecommons.org/licenses/by-nc-sa/4.0/>).