



Radiografía pulmonar en pacientes con complicaciones post Covid

Lung X-ray in patients with post-Covid complications

Radiografia pulmonar em pacientes com complicações pós-Covid

María José Enríquez-Morocho ^I
enriquezmariajose55@gmail.com
<https://orcid.org/0000-0003-0362-265X>

Geovanny Andrés Orellana-Ochoa ^{II}
geovannyorellana6@gmail.com
<https://orcid.org/0000-0002-5791-9232>

Leslie Dayanara Rodríguez-Bravo ^{III}
leslierodriguez1507@gmail.com
<https://orcid.org/0000-0001-8803-806X>

Samantha Dayanna Tirado-Zhingri ^{IV}
samanthatirado2002@gmail.com
<https://orcid.org/0000-0001-5443-366X>

Melani Stefania Vélez-Parraga ^V
melaniev056@gmail.com
<https://orcid.org/0000-0001-7199-2287>

Lizbeth Fernanda Verdugo-Calle ^{VI}
verdugofernanda39@gmail.com
<https://orcid.org/0000-0002-8995-5713>

Cristian Gabriel Villa-Clavijo ^{VII}
christian.villa@ucacue.edu.ec
<https://orcid.org/0000-0003-2757-9748>

Correspondencia: enriquezmariajose55@gmail.com

Ciencias de la Salud
Artículo de Investigación

* **Recibido:** 23 de junio de 2023 * **Aceptado:** 24 de julio de 2023 * **Publicado:** 05 de agosto de 2023

- I. Estudiante de la Carrera de Medicina de la Universidad Católica de Cuenca, Ecuador.
- II. Estudiante de la Carrera de Medicina de la Universidad Católica de Cuenca, Ecuador.
- III. Estudiante de la Carrera de Medicina de la Universidad Católica de Cuenca, Ecuador.
- IV. Estudiante de la Carrera de Medicina de la Universidad Católica de Cuenca, Ecuador.
- V. Estudiante de la Carrera de Medicina de la Universidad Católica de Cuenca, Ecuador.
- VI. Estudiante de la Carrera de Medicina de la Universidad Católica de Cuenca, Ecuador.
- VII. Médico Especialista en Oncología Clínica, Docente de la Carrera de Medicina de la Universidad Católica de Cuenca, Ecuador.

Resumen

El inicio de una pandemia inició en el año 2019 en el mes de diciembre, en el país China en la ciudad de Wuhan específicamente en la provincia de Hubei, la forma de presentación del Covid-19 fue como una neumonía, pero se desconocía su causa. Las autoridades de China alertaron a la Organización Mundial de la Salud que existía 27 casos con el Síndrome Respiratorio Agudo.

Objetivos: Determinar los principales hallazgos radiológicos que se encuentran en pacientes post COVID.

Metodología: Para la realización del presente artículo la búsqueda se realizó en las principales herramientas de búsqueda tales como: PubMed, Science Direct, Scopus, Elsevier, Scielo, Google Académico, etc.

Resultados: La investigación sobre el virus y su impacto continúa, recientemente se ha informado de que ciertas personas pueden experimentar problemas respiratorios después de superar la enfermedad, la radiografía de tórax ha sido una herramienta de diagnóstico crucial que ha permitido a los profesionales médicos evaluar estos problemas de salud.

Conclusiones: La pandemia de COVID-19, causada por el virus SARS-CoV-2, ha tenido un impacto significativo en la salud global desde su inicio en diciembre de 2019 en Wuhan, aunque muchos pacientes se recuperan de la infección inicial, se ha observado que algunos desarrollan complicaciones a largo plazo, como el síndrome postCOVID-19, además el seguimiento radiológico juega un papel crucial en la evaluación de la evolución de la enfermedad, especialmente en aquellos pacientes que han experimentado una neumonía grave

Palabras claves: SARS-CoV-2; Síndrome respiratorio agudo; Covid-19; Radiografía pulmonar; Neumonía.

Abstract

The start of a pandemic began in the year 2019 in the month of December, in the country China in the city of Wuhan specifically in the province of Hubei, the form of presentation of the Covid-19 was like pneumonia, but its cause was unknown. The Chinese authorities alerted the World Health Organization that there were 27 cases with Acute Respiratory Syndrome.

Objectives: Determine the main radiological findings found in post-COVID patients.

Methodology: For the realization of this article, the search was carried out in the main search tools such as: PubMed, Science Direct, Scopus, Elsevier, Scielo, Google Scholar, etc.

Results: Research on the virus and its impact continues, recently it has been reported that certain people may experience respiratory problems after overcoming the disease, chest x-ray has been a crucial diagnostic tool that has allowed medical professionals to evaluate these health problems.

Conclusions: The COVID-19 pandemic, caused by the SARS-CoV-2 virus, has had a significant impact on global health since its start in December 2019 in Wuhan, although many patients recover from the initial infection, it has It has been observed that some develop long-term complications, such as post-COVID-19 syndrome, and radiological follow-up plays a crucial role in evaluating the evolution of the disease, especially in those patients who have experienced severe pneumonia.

Keywords: SARS-CoV-2; Acute respiratory syndrome; Covid-19; Lung X-ray; Pneumonia.

Resumo

O início de uma pandemia começou no ano de 2019 no mês de dezembro, no país China na cidade de Wuhan especificamente na província de Hubei, a forma de apresentação do Covid-19 era como pneumonia, mas sua causa era desconhecida . As autoridades chinesas alertaram a Organização Mundial de Saúde para a existência de 27 casos de Síndrome Respiratória Aguda.

Objetivos: Determinar os principais achados radiológicos encontrados em pacientes pós-COVID.

Metodologia: Para a realização deste artigo, foi realizada a busca nas principais ferramentas de busca como: PubMed, Science Direct, Scopus, Elsevier, Scielo, Google Acadêmico, etc. problemas de saúde.

Conclusões: A pandemia de COVID-19, causada pelo vírus SARS-CoV-2, teve um impacto significativo na saúde global desde o seu início em dezembro de 2019 em Wuhan, embora muitos pacientes tenham se recuperado da infecção inicial, foi observado que alguns evoluem com complicações a longo prazo, como a síndrome pós-COVID-19, e o acompanhamento radiológico tem papel fundamental na avaliação da evolução da doença, principalmente naqueles pacientes que apresentaram pneumonia grave.

Palavras-chave: SARS-CoV-2; Síndrome respiratória aguda; COVID-19; Raio X pulmonar; Pneumonia.

Introducción

La pandemia de COVID-19 ha dejado una huella permanente en la salud de millones de personas en todo el mundo desde el año 2019 (1). Por lo tanto, la investigación sobre el virus y su impacto continúa, recientemente se ha informado de que ciertas personas pueden experimentar problemas respiratorios después de superar la enfermedad. Estas complicaciones pueden variar en gravedad e incorporar fibrosis pulmonar, neumonía intersticial, desarrollo de cicatrices y graves problemas para respirar (1).

La radiografía de tórax ha sido una herramienta de diagnóstico crucial que ha permitido a los profesionales médicos evaluar estos problemas de salud. Este procedimiento de imagen mínimamente invasivo denominado radiografía pulmonar permite visualizar algunas estructuras del cuerpo humano. Mediante esta investigación, se identificará las anomalías en la estructura, como opacidades y cambios en el patrón respiratorio, que pueden hacerse evidentes como indicadores de daño pulmonar por el COVID-19 (2).

La radiografía pulmonar post-COVID ayuda al diagnóstico de pacientes permitiendo a los médicos obtener una imagen detallada de los pulmones y evaluar la extensión y la gravedad de las alteraciones pulmonares (3). La radiografía en los pulmones también puede desempeñar una función importante en el seguimiento a largo plazo de los pacientes, ayudando a identificar cambios en la afección pulmonar y evaluando los efectos beneficiosos del tratamiento. Sin embargo, debemos tener en cuenta que la radiografía pulmonar tiene limitaciones y puede no haber sido capaz de detectar todas las complicaciones pulmonares tras el COVID. En algunas circunstancias pueden ser necesarias otras pruebas de imagen, considerando la tomografía entre otras (4).

Objetivo

Objetivo principal

Determinar los principales hallazgos radiológicos que se encuentran en pacientes post COVID.

Objetivos específicos

- Reconocer los hallazgos más relevantes reportadas en pacientes post COVID.
- Revisar la fisiopatología, manifestaciones clínicas y principales complicaciones del COVID-19.

Métodos

Para la realización del presente artículo se hizo uso de las principales herramientas de búsqueda tales como: Science Direct, PubMed, Scopus, Elsevier, Scielo, Google Académico, etc. En ellos se realizó una búsqueda sistemática de bibliografía usando palabras claves y funciones lógicas como AND, NOT u OR, esto para limitar la búsqueda a lo que se deseaba investigar. Se ha consultado más de 100 artículos para la realización de la información.

Resultados

Definición

La pandemia dio inicio en el año 2019 en el mes de diciembre, en el país China en la ciudad de Wuhan específicamente en la provincia de Hubei, la forma de presentación del Covid-19 fue como una neumonía, pero se desconocía su causa. Las autoridades de China alertaron a la Organización Mundial de la Salud (OMS) que existía 27 casos con el Síndrome Respiratorio Agudo además se asoció a un mercado Wuhan, donde consumía cualquier especie de animales. En el año 2020 a finales de enero se reportaron 9 700 casos de COVID-19 sin embargo este se expandió a más países teniendo 106 casos confirmados, la OMS en este mismo año declaró emergencia a nivel mundial (5,6).

El SARS-CoV-2 constituye un virus patógeno; como consecuencia de la incompetencia de sus polimerasas para fijar el material genético, muta permanentemente. Esto hace posible que el agente infeccioso se acostumbre al huésped mediante la selección genética establecida por cada sistema inmunitario. Los casos de enfermedad asintomática e incluso la muerte prematura forman parte del espectro clínico del SRAS-CoV-2 en los pacientes infectados (7).

El síndrome postCOVID-19; llamado así por la persistencia de signos y síntomas que duran más de 12 semanas y no pueden explicarse por un diagnóstico alternativo. La gravedad de los síntomas puede disminuir o reagudizar; sin embargo, se incluyen signos y síntomas de hospitalización grave y numerosas secuelas con fatiga postviral prolongada. Se han notificado casos de COVID-19 leve, moderada o grave en pacientes según el grado de secuelas y el grado en que el paciente las padezca. Pacientes que han sobrevivido están entre el 10% hasta un 65%,

aquellos han experimentado síntomas del síndrome postCOVID-19 durante 12 semanas o más (5,8).

Etiología

El SRAS-COV-2, también denominado síndrome respiratorio agudo de tipo 2 y clasificado como miembro de la familia Coronaviridae, es el responsable primordial del brote COVID-19. Existen cuatro géneros en la familia Coronaviridae: Alphacoronavirus, Betacoronavirus, Gammacoronavirus y Deltacoronavirus. Según la ecoepidemiología, se pueden clasificar en dos categorías: coronavirus zoonóticos y coronavirus adquiridos en la comunidad o también llamados coronavirus humanos (9).

El envoltorio se caracteriza por una bicapa lipídica en la que se introducen tres proteínas diferentes. Destaca la glicoproteína S porque forma trimeros constituyendo así los llamados peplómeros, extendiéndose hasta 20 nm. El peso de cada uno de estos monómeros es de aproximadamente 180 Kdal y constan de dos subunidades: S1, que actúa como ligando que ayuda en la unión a la superficie de la célula diana, y S2, que interviene en la fusión del viron con la barrera citoplasmática de la célula (10).

El inicio de la replicación vírica puede provocar piroptosis y apoptosis en gran escala de las células epiteliales y endoteliales, así como fugas vasculares e infiltración de linfocitos en los pulmones; desencadena la secreción de citoquinas proinflamatorias y de la quimioquina 13, en particular la interleucina (IL)-6 (IL-6). Cuando se produce este fenómeno, se induce a que otras células como son los linfocitos B, T y citolíticos naturales, células dendríticas y monocitos, intensifican su actividad inflamatoria, lo que provoca el síndrome de liberación de citocinas; ocasionando un fallo multiorgánico (11).

Se denomina periodo de incubación al tiempo transcurrido desde que una persona infectada comienza a presentar síntomas clínicos, con una duración media de 4 a 5 días, el 97,5% de los casos desarrollan síntomas entre el segundo día y el día 14, de los cuales el 5% de los casos desarrollan síntomas en el segundo día, el 50% en el quinto día, el 95% en el día 14 y menos del 3% en el día 15 o más (7). El pico de carga viral se produce en los cinco primeros días, lo que se considera el periodo infeccioso; el periodo sintomático se produce entre las 24 y las 48 horas y se da en los casos leves a moderados. La enfermedad tiene una duración de 7 días a 2 semanas en los casos muy graves. (12).

Fisiopatología

Ya que la infección del SARS-CoV-2 se da mediante la aspiración de los aerosoles o las gotas microscópicas infectadas este tiene una dirección hacia los tejidos de la nasofaringe y de las vías respiratorias se genera una activación de los ECA2 en dichos tejidos y se especifica que esta infección se desarrolla en 3 fases (13).

La primera empieza en la nasofaringe en la cual se contamina varios grupos celulares pero todavía el sistema inmune no da una respuesta eficaz y por este mismo motivo todavía se encuentra asintomática, la segunda fase ya la infección se desplaza hacia las vías aéreas mayores, los bronquios y los bronquiolos lo cual se hace notorio mediante la inflamación que ocurre en los pulmones y puede generar hipoxia y la última fase es en la cual ya se afectan los alveolos los cuales cuentan con dos tipos celulares que se conocen como neumocitos tipo I y II; los primeros tiene la estructura conocida, mientras que el segundo tiene forma cuboidal y más pequeños y además cuentan con organelos que se conocen como cuerpos lamerales los cuales generan surfactante (14).

Los pulmones constan de una red de defensa formado por células epiteliales, endoteliales, leucocitos y macrófagos alveolares, cuando el neumocito tipo II se logra infectar genera un cambio en la expresión genética de la respuesta antiviral como los interleuquinas e interferones y a su vez la disminución de los genes encargados de la formación de surfactante; A su vez esto genera la activación a las células del sistema inmune como los macrófagos que se alojan en los alveolos y estas atraen a los neutrófilos y generar muerte celular que liberan los factores de inflamación que aumentan la destrucción de los neumocitos tipo I y generan que la barrera alveolar se rompa y se produzca infiltración de material plasmático y proteicos y se empieza a acumular exudado dentro de estos con un aumento de volumen entre el alveolo y el vaso generando un mal intercambio gaseoso lo cual produce disfunción respiratoria y el síndrome respiratorio agudo grave que son las principales clínicas de esta infección (15).

Algunos estudios destacan que esta infección puede generar una respuesta que se conoce como la tormenta de citoquinas que se trata de acontecimientos inflamatorios que en su mayoría producen una clínica de hiperinflamación que además se acompaña de hipercoagulabilidad en la microvasculatura formando un daño tisular, coagulación intravascular que generando una insuficiencia multiorgánica; Otros estudios mencionan que en los jóvenes y los niños tienen

menos susceptibilidad que las personas de la edad media y tercera y edad debido a que el gen ECA 2 se expresa aumentándose en el tejido pulmonar entre mayor sea la edad y de esta manera se genera un aumento de la densidad de las dianas para el virus (16).

Consecuencias post covid

La manifestación más grave del COVID-19 es la neumonía, la cual se manifiesta con síntomas de disnea, fiebre, tos y en la Rx de tórax pone de manifiesto la presencia de opacidades pulmonares bilaterales (17). Sin embargo, no es la única complicación que se presenta, existen muchas más complicaciones en diferentes sistemas del organismo, como son:

Pulmonar

Aquellos que presenten alguna enfermedad previa severa por lo general tienen alto riesgo de desarrollar complicaciones a nivel pulmonar.

- Deterioro en la difusión y anomalías en la RX de tórax como fibrosis, vidrio esmerilado y un engrosamiento pleural.
- Disnea y tos. Engrosamiento de las paredes alveolares.
- Infiltración de mononucleares, mononucleares y endotelitis.
- Edema pulmonar.
- Síndrome de Distrés Respiratorio Agudo (18,19,20)

Gastrointestinal

Los síntomas que se presentan en este aparato se producen por una infiltración de linfocitos y células plasmáticas hacia la lámina propia, también se suele encontrar niveles elevados de ECA-2 en cuanto al tejido del hígado y las vías biliares.

- Anorexia
- Náuseas
- Enfermedad de reflujo gastroesofágico (ERGE).
- Diarrea
- Edema que se presenta en el estómago, duodeno y recto.
- Aumento en los niveles de Calprotectina fecal (IL8-10)

- Dolor abdominal (18,20,21)

Neuropsiquiátrico

El virus del COVID-19 puede ingresar al cerebro por medio de una transferencia transináptica a través del nervio óptico y olfatorio.

- Ansiedad
- Depresión
- Insomnio
- Mareos
- Mialgias
- Anosmia
- Ageusia
- Cefalea
- Encefalitis
- Alteración en el estado de la conciencia
- Síndrome de Guillian-Barré
- Accidente Cerebrovascular (ACV)
- Trastorno del estrés postraumático (18,20,22,23)

Cardiovascular

Debido a la producción de una lesión citotóxica se producen cambios inflamatorios, tromboembólicos e hipoxia lo que puede ocasionar:

- Arritmias
- Bloqueos cardiacos
- Miocarditis
- Alteración de la función sistólica
- Riesgo de formación de trombos
- Síndrome coronario agudo
- Tromboembolismo venoso
- ACV

- Descompensación en la regulación de la frecuencia cardiaca (FC) y presión arterial (PA) (18,19, 20).

Musculoesquelético

La expresión de la TMPRSS2 en la membrana sinovial y el musculo esquelético, así como la expresión de la ECA-2 en las células del musculo liso y el sistema nervioso periférico, permiten la entrada del SARS-CoV-2. Debido a ello se produce una liberación de citosinas pro inflamatorias que inducen la proteólisis de las fibras musculares.

- Debilidad muscular
- Arreflexia osteotendinosa
- Atrofia
- Mialgias
- Artralgias (18,20,24)

Manifestaciones clínicas

En el periodo prodrómico la fiebre, fatiga y tos seca son las manifestaciones principales, aunque en algunos casos se han reportado síntomas gastrointestinales como una manifestación inicial del COVID-19. En pacientes ambulatorios se han reportado síntomas respiratorios bajos como fiebre, adinamia, cefalea, mialgias y astenia, además de odinofagia y rinorrea (25,26, 27).

Los pacientes pediátricos generalmente permanecen asintomáticos, sin embargo, en algunas investigaciones se ha reportado el padecimiento del denominado Síndrome inflamatorio multisistémico, con síntomas similares a la enfermedad de Kawasaki, el grupo etario con mayor afección son los niños de 2 a 16 años, los cuales van a presentar odinofagia, dolor abdominal, vómitos, cefalea, fiebre, tos seca y afección multiorgánica (17,27)

Seguimiento radiológico

La mayoría de pacientes que superan este virus denominado SARS-CoV-2 pueden presentar complicaciones, o a su vez no. Sin embargo, cuando se presentó la enfermedad de una manera brusca y grave es necesario tener un seguimiento radiológico del paciente, para verificar su estado de salud (1). Es importante recalcar que dentro de este virus se puede desencadenar

diversas enfermedades, tales como: fibrosis pulmonar, neumonía, trombo embolismo pulmonar, etc. Las que se dan con más frecuencias después de pasar el virus (28).

1. Neumonía grave:

Se recomienda llevar a cabo revisiones médicas para seguir su avance y detectar posibles complicaciones. Después de recibir el alta hospitalaria, se aconseja realizar una primera evaluación telefónica después de 4 semanas. Luego, a las 12 semanas, se sugiere una evaluación presencial, que incluirá una Rx de tórax para control. Durante esta evaluación, se llevarán a cabo pruebas para evaluar la función respiratoria y una gasometría arterial inicial. Estos exámenes ayudarán a determinar si el paciente aún necesita oxigenoterapia en casa después de ser dado de alta. Si los resultados de estas pruebas no muestran anomalías y el paciente ha experimentado una mejoría adecuada de los síntomas, el seguimiento médico podrá ser concluido (28) (29).

No obstante, si se encuentran irregularidades en cualquiera de estos exámenes o el paciente no presenta mejoría clínica, se sugiere pedir una tomografía computarizada avanzada del tórax o una angiotomografía de las arterias pulmonares, dependiendo de la sospecha médica, con el objetivo de descartar posibles daños en los pulmones, como cambios en los tejidos intersticiales o vasculares. Si se confirman estas alteraciones, se recomienda remitir al paciente a unidades especializadas (28).

2. Neumonía leve-moderada:

Se aconseja llevar a cabo una evaluación inicial a las 12 semanas mediante un protocolo particular. En los casos de neumonía leve, se sugiere que, en caso de observarse cambios en el primer control radiográfico, se repita la radiografía de tórax antes de considerar una tomografía computarizada (TC) de alta resolución o una angio-TC de las arterias pulmonares. El enfoque clínico adecuado para estos pacientes requiere la colaboración de los servicios de atención primaria, medicina interna y neumología. (28).

3. Trombo embolismo pulmonar

Es una complicación que surge como resultado de la infección por COVID-19, aunque todavía no se sabe con certeza cuán común es. Sin embargo, se sospecha que su incidencia podría ser bastante alta, dado que varios estudios han encontrado tasas variables de ETEV en pacientes con COVID-19, que van desde el 18% hasta el 42% (1). Un aspecto importante relacionado con COVID-19 es el papel del dímero D, que indica la activación del proceso de coagulación en el organismo. Aunque se ha comprobado que niveles elevados de dímero D están vinculados con la

gravidad de la enfermedad, también se han detectado aumentos de este marcador en otras condiciones patológicas presentes en estos pacientes.

Existe controversia sobre la necesidad de recibir tratamiento para prevenir la formación de coágulos sanguíneos durante el seguimiento médico después de superar la fase aguda de la enfermedad ha generado debates. Un reciente acuerdo entre expertos de la Sociedad Española de Cardiología sugiere que es recomendable seguir usando heparina de bajo peso molecular en dosis preventivas durante 7 a 10 días después de ser dado de alta del hospital, especialmente en pacientes que tienen dificultades para moverse durante la recuperación en casa (2). El registro RIETE, que recopila información de pacientes con enfermedad tromboembólica, ha proporcionado una mejor comprensión de la relación entre esta condición y la infección viral. En cualquier caso, es crucial mantener una fuerte sospecha de tromboembolismo pulmonar en aquellos pacientes que continúen experimentando sintomatología respiratoria, especialmente dificultad para respirar, durante el seguimiento después de haber superado la COVID-19 (29).

4. Fibrosis pulmonar

El COVID-19 ha presentado una serie de complicaciones respiratorias, y la más preocupante es la fibrosis pulmonar posterior a la fase aguda de la enfermedad. Los mecanismos que desencadenan esta fibrosis aún no están completamente comprendidos, pero se ha observado una mayor incidencia en pacientes que han enfrentado de forma grave la enfermedad, particularmente aquellos que requirieron estancia en la Unidad de Cuidados Intensivos (UCI) y presentaron una elevada carga inflamatoria medida mediante parámetros analíticos (29).

Aunque aún no se ha determinado de manera definitiva el papel específico del virus y otros factores que podrían contribuir, como sobreinfecciones, toxicidades farmacológicas o ventilación mecánica, en el desarrollo de la fibrosis pulmonar después de la COVID-19, se ha notado una similitud entre la cascada inflamatoria presente en las formas graves de COVID-19 y la respuesta profibrótica característica de la fibrosis pulmonar idiopática (FPI), una enfermedad pulmonar fibrosante bien conocida (30). El conocimiento sobre la fibrosis pulmonar post-COVID-19 está avanzando rápidamente, y es esencial seguir investigando para comprender completamente los mecanismos subyacentes y desarrollar tratamientos efectivos. Existe la posibilidad de aprovechar la experiencia y los medicamentos ya utilizados en el tratamiento de la FPI, lo que ofrece esperanzas de mejorar la calidad de vida de los pacientes que enfrentan esta complicación respiratoria debilitante después de recuperarse de la infección por COVID-19 (30).

Tipos de estudios

1. Radiografía de tórax

Se informa que después de 12 semanas de recibir el alta médica, un 36% de los pacientes con SARS aún presentaban anomalías en la radiografía de tórax. Sin embargo, al llegar a los 6 meses, este porcentaje disminuyó al 30%. Las alteraciones más comunes en estos casos eran opacidades del parénquima y reticulaciones. En el caso del MERS, después de 6 semanas de seguimiento, también se encontró que un 36% de los pacientes mostraban cambios residuales en la radiografía de tórax, mayormente relacionados con cambios fibróticos. En las siguientes imágenes, se pueden apreciar ciertas opacidades reticulares y atelectasias en pacientes que han superado el virus, pero también se observan opacidades en vidrio deslustrado (Figura 1) (28).

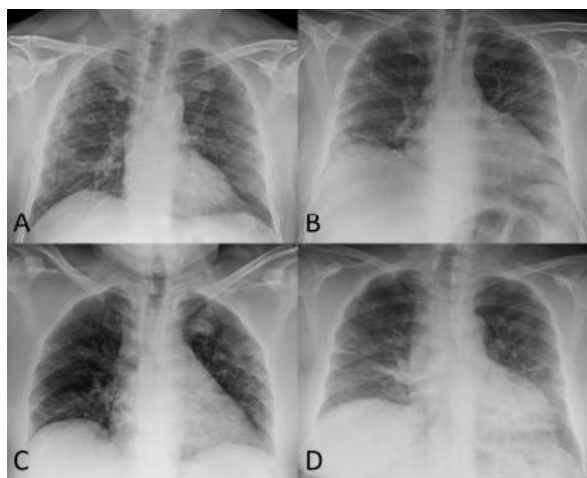


Ilustración 1: A) Paciente cuya Rx de seguimiento se observan opacidades reticulares subpleurales. B) Se identifica una pérdida de volumen en ambos pulmones. C) Mujer, se evidencia una pérdida de volumen de ambos pulmones, atelectasias laminares en pulmón derecho. D) Paciente, se visualiza opacidades en banda bibasales en relación con la atelectasia laminar.

2. Tomografía Computarizada de tórax:

Es posible identificar cuándo un paciente ha padecido una neumonía causada por el virus, no obstante, hay múltiples descripciones de consecuencias a largo plazo en individuos con antecedentes de neumonía debido a otros tipos de coronavirus, como el SARS o el MERS. Se ha observado en pacientes un deterioro en la función respiratoria y cambios fibrosos en las imágenes

pulmonares (Figura 2). Aunque la mayoría de las investigaciones se enfocan en el impacto en la función pulmonar y los síntomas clínicos, hay menos estudios relacionados con las secuelas visibles en tomografías computarizadas (TC).

Diversas investigaciones han mostrado que el porcentaje de pulmón afectado disminuye significativamente con el tiempo. Por lo tanto, se puede deducir que aquellos pacientes con antecedentes de neumonía por SARS-CoV-2 que presenten síntomas respiratorios y/o alteraciones en la función pulmonar podrían mostrar cambios fibrosos visibles en las pruebas de imagen. Se recomienda realizar una TC a las 12 semanas después del alta hospitalaria si se detectan alteraciones en la radiografía de tórax y/o en la función pulmonar. Otra opción propuesta es realizar un estudio basal de alta resolución sin contraste, seguido de repetir la TC a los 6, 12, 24 y 36 meses si persisten las alteraciones fibrosas.

Una alternativa sensata sería realizar la TC a los pacientes que aún presenten síntomas respiratorios y alteraciones en la función pulmonar y/o radiografía de tórax a los 3 meses desde el alta o desde la resolución clínica de la neumonía, momento en el que las lesiones agudas ya se habrían resuelto y las alteraciones visibles podrían considerarse crónicas. En un enfoque ideal, el estudio de TC de tórax se llevaría a cabo utilizando una técnica volumétrica de alta resolución con cortes de $\leq 1,5$ mm de grosor y algoritmo de reconstrucción de alta frecuencia para el parénquima pulmonar. La administración de contraste intravenoso podría ser necesaria en casos con antecedentes de tromboembolismo pulmonar, aunque en la mayoría de los casos no sería requerida. Dado que se ha observado atrapamiento aéreo en algunos pacientes, podría ser recomendable incluir cortes en espiración, al menos en el primer estudio. Sin embargo, es importante individualizar el protocolo para cada paciente según su morfología corporal y situación clínica. En estudios posteriores, se podrían utilizar técnicas de baja dosis de radiación y evitar la adquisición en espiración (29) (30).

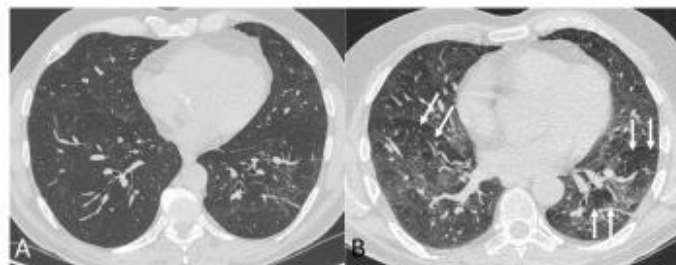


Ilustración 2: Ventana de parénquima pulmonar.

Secuelas radiográficas post covid

Algunos estudios dieron como resultado que la mayoría de los experimentan síntomas que persisten luego de haber cursado por esta patología. Un 12% de los pacientes tienden a presentar síntomas los cuales pueden durar más de tres semanas y aunque no es tan frecuente, existen casos en los que estos síntomas pueden durar meses, siendo un problema grave. Casi la totalidad de los pacientes se recuperaron, pero existe un porcentaje del 5% que desarrollaron severas complicaciones pulmonares entre estas se destacaron el síndrome de distrés respiratorio agudo y lesión pulmonar (31).

Un gran porcentaje de los pacientes que cursaron por una infección aguda por SARS-CoV2 han presentado un deterioro significativo en su estado de salud. Aproximadamente un 50% de los pacientes aún persisten con síntomas respiratorios, lo que ha demostrado que estos se presentarán como mayor frecuencia en aquellos pacientes que tuvieron que ser ingresados en unidades de cuidados intensivos (UCI) y en aquellos que requirieron oxigenoterapia tras el alta hospitalaria. Existen algunas complicaciones que van más allá de la parte respiratoria y estas pueden ser variadas. Entre las cuales se mencionan complicaciones a nivel renal, cardiaco, neurológico, digestivo, oculares y psicológicas (31,32).

Secuelas pulmonares vasculares

Enfermedad tromboembólica venosa

Actualmente no se conoce la incidencia de esta complicación con la COVID-19, pero se ha considerado que es bastante elevada (1,2,3). Algunas investigaciones han dado prevalencias de entre el 20% y 45% de aquellos pacientes con ETEV que estaban cursando con una infección por SARS-CoV-2. Se cree que existe una proliferación en el endotelio vascular. También se menciona que el dímero D cumple un papel importante en el cual es un buen indicador de la gravedad de esta patología, pero también se ha demostrado que se eleva en otros procesos patológicos que se encuentran presente en estos pacientes (33).

Un elevado porcentaje de los pacientes que han presentado un evento tromboembólico, desarrollan algunas secuelas como hipertensión pulmonar y una marcada limitación al realizar esfuerzo. Aunque algunas de estas secuelas no son frecuentes, pueden presentarse y serían muy

limitantes, lo que afectará la calidad de vida en aquellas personas que hayan sufrido esta patología, es por eso que se debe seguir y tener un manejo terapéutico adecuado y especializado (34).

Secuelas pulmonares parenquimatosas

Fibrosis pulmonar

El desarrollo de fibrosis pulmonar ha sido una complicación muy frecuente en estos pacientes luego de haber cursado por la fase aguda de la COVID-19. Nuevamente, los mecanismos por lo que se genera esta complicación, no son del todo claros. Aunque se notó una incidencia en los pacientes que superaron la forma grave de esta enfermedad, especialmente en aquellos pacientes que requirieron de cuidados intensivos, hospitalizaciones más prolongadas y también aquellos que presentaron una mayor carga inflamatoria (35). Sin embargo, aún se desconoce el papel que desarrolla el virus para producir sobreinfecciones pudiendo resultar de complicaciones más graves a largo plazo.

Y existen otras que no son tan graves, pero también son frecuentes en estos pacientes tales como: la fatiga y dificultad respiratoria (35).

Diagnóstico radiológico covid 19

La prueba estándar para la detección del SARS-CoV-2 es la reacción en cadena de la polimerasa con transcriptasa inversa (RT-PCR), que generalmente se obtiene de las secreciones nasofaríngeas o respiratorias. La RT-PCR es muy específica, pero la sensibilidad puede variar del 60-70 % al 95-97 %, por lo que los resultados falsos negativos son un verdadero problema clínico, especialmente en las primeras etapas. Su sensibilidad tiene una variación según el tiempo de exposición al SARS-CoV-2, con un porcentaje de falsos negativos del 100 % el primer día después de la exposición, 38 % el día del inicio de los síntomas y 20 % el tercer día de los síntomas. el nivel más bajo (36,37).

Las pruebas de imagen juegan un fundamental papel en la identificación y el tratamiento de los pacientes y se usan para respaldar el diagnóstico, determinar la gravedad de la enfermedad, utilizar un tratamiento adecuado y evaluar los resultados. La mayoría de las sociedades científicas y organizaciones de radiología recomiendan que las pruebas de imagen no se utilicen como

herramienta para detectar la COVID-19, sino que se reserven para evaluar complicaciones (36,37).

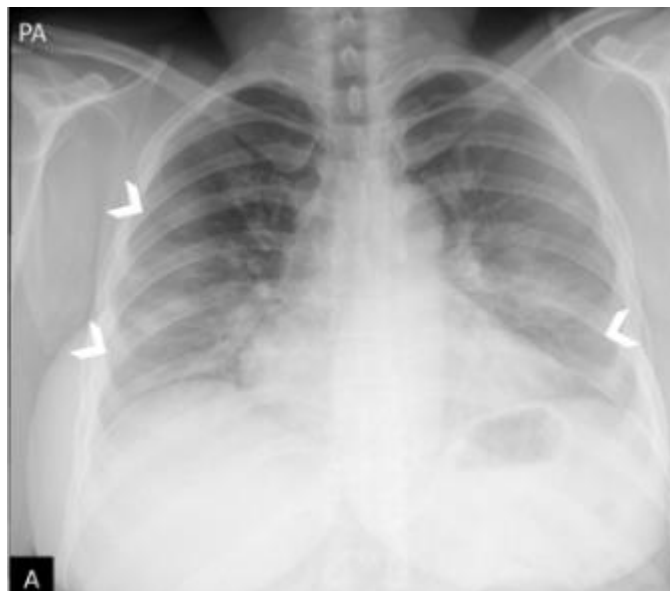

Ilustración 3: Radiografía de tórax posteroanterior. Aumento de la densidad bilateral, de predominio en campos medios e inferiores, sospechoso de neumonía por COVID-19 (puntas de flecha).

Radiografía de tórax

La radiografía de tórax es la prueba de imagen utilizada en pacientes sospechosos o confirmados de COVID-19 debido a su utilidad, disponibilidad y bajo costo. Sin embargo, es menos sensible que la tomografía computarizada (TC). Se recomienda realizar las proyecciones posteroanterior (PA) y lateral en bipedestación para obtener un estudio óptimo (38,39).

Realizar las radiografías de tórax en salas convencionales conlleva riesgos para los pacientes y el personal de radiodiagnóstico debido a la posibilidad de transmisión de la enfermedad a través de superficies contaminadas. Por lo tanto, se sugiere crear salas de referencia específicas para pacientes con COVID-19, aunque esto puede no ser factible en todos los centros (38,39).

Una alternativa para reducir la propagación de la infección es realizar radiografías de tórax portátiles en proyección anteroposterior (AP). Ya que dichos equipos pueden ser limpiados y desinfectados de manera fácil y ubicarse en instalaciones designadas para pacientes con COVID-19, lo que minimiza la necesidad de trasladar a los pacientes dentro del hospital y disminuye el uso de equipos de protección personal (EPP). El American College of Radiology (ACR)

recomienda esta prueba como la primera opción en pacientes con sospecha de COVID-19, especialmente en aquellos críticos o en la UCI (38,39).

Aunque esta técnica tiene limitaciones, como una menor inspiración y la magnificación de la silueta cardiomediastínica debido a la proyección AP, sigue siendo valiosa para evaluar la colocación de catéteres y dispositivos, detectar complicaciones como neumotórax, enfisema subcutáneo y neumomediastino, y realizar un seguimiento de la evolución de la enfermedad (38,39).

Sensibilidad

La radiografía de tórax, al igual que la PCR, puede presentar limitaciones, como un alto índice de falsos negativos. También, las técnicas radiológicas, especialmente en radiografías portátiles, pueden tener limitaciones para detectar ciertos patrones, como las opacidades en vidrio deslustrado típicas de la COVID-19 (40,41).

Por otro lado, ciertos factores pueden causar falsos positivos en las radiografías de tórax, como la falta de inspiración, la prominencia mamaria o el mal posicionamiento del paciente. Estos pueden generar proyecciones de escápulas y partes blandas que simulan opacidades en vidrio deslustrado. La sensibilidad de las radiografías portátiles en la detección de COVID-19 ha sido estudiada, mostrando valores iniciales no muy altos, pero mejorando hasta el 89% en entornos con alta prevalencia de la enfermedad (40,41).

Comparando con la tomografía computarizada (TC), la radiografía portátil tiene una sensibilidad menor (69% versus 97-98%), aunque en algunas publicaciones se considera similar. A pesar de estas diferencias, se reconoce que la radiografía portátil puede ser utilizada como método de triaje en ciertos escenarios, como en áreas con alta prevalencia de COVID-19, en centros con acceso limitado a otras pruebas y disponibilidad de equipos portátiles, o en pacientes con síntomas graves, agilizando su clasificación, ingreso hospitalario y tratamiento (40,41).

Hallazgos de la radiografía de tórax

Radiografía simple de tórax	No es extraño que una radiografía de tórax se encuentre normal al principio de la enfermedad, por lo tanto, una radiografía simple no descarta una infección.
------------------------------------	---

<p>Hallazgos en la literatura científica que son típicos o frecuentemente asociados con COVID-19</p>	<p>Estos incluyen un patrón reticular, opacidades de vítreo blando y compactos con una morfología redondeada y una distribución multifocal irregular o uniforme. La diseminación suele ser bilateral y periférica y sobre todo en los campos inferiores. Su diagnóstico diferencial incluye la exclusión de neumonía, toxicidad por fármacos y otras causas de lesión pulmonar aguda. Entre la primera y la tercera semana después del inicio de los síntomas, los hallazgos radiológicos típicos pueden progresar a enfermedad difusa. Se asocia con hipoxemia clínica grave y el diagnóstico diferencial más importante es el síndrome de dificultad respiratoria aguda (SDRA).</p>
<p>Los hallazgos indeterminados o los hallazgos relacionados con la neumonía por COVID-19 pueden tener otras causas</p>	<p>Son las opacidades compactas o de fondo de vidrio con una distribución de tira simple, media o superior. Su diagnóstico diferencial incluirá algunas infecciones y edema alveolar.</p>
<p>En la neumonía por COVID-19, los hallazgos atípicos son raros o no se describen</p>	<p>Estos incluyen consolidación lobar, nódulo o masa pulmonar, patrón miliar, cavitación y derrame pleural, que se describieron solo en tres de los pacientes de 23 años y son más característicos de la enfermedad avanzada.</p>

Tabla 1: Hallazgos de la radiografía de tórax. Enríquez M, Orellana G, Rodríguez L, Tirado S, Vélez M, Verdugo F.

2023

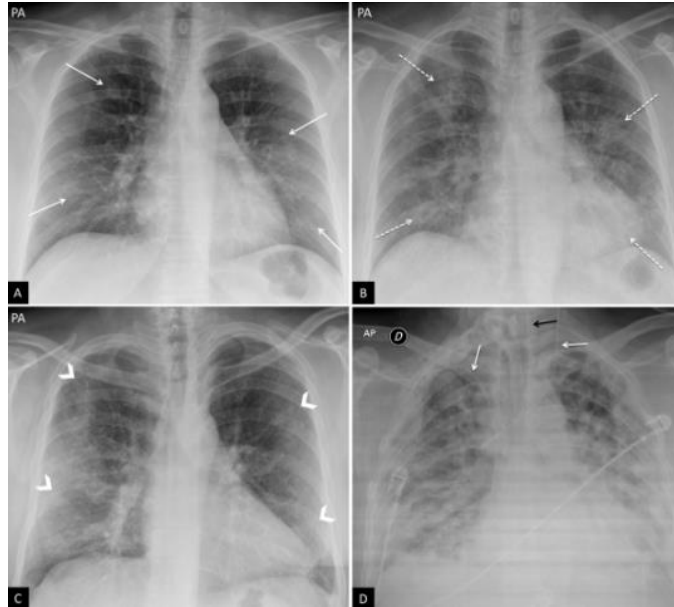


Ilustración 4: Hallazgos típicos de la neumonía COVID-19. A) Mujer de 47 años con sospecha clínica de enfermedad COVID-19. Radiografía de tórax postero anterior (PA). Patrón intersticial-reticular de predominio periférico (flechas). B) Misma paciente que en imagen A. Radiografía de tórax PA realizada 3 días después. PCR positiva para SARS-CoV-2. Aunque la radiografía está menos inspirada, se objetiva la aparición de tenues opacidades alveolares (flechas punteadas) redondeadas bilaterales y periféricas. C) Varón de 57 años con disnea y PCR positiva para SARS-CoV-2. Opacidades periféricas bilaterales en campos superiores, medios e inferiores (puntas de flecha). D) Varón de 45 años con disnea y COVID-19 confirmada con PCR. Radiografía de tórax anteroposterior con múltiples áreas de consolidación confluentes difusas bilaterales que afectan extensamente a ambos pulmones. Nótese la presencia de dos vías venosas centrales, una yugular izquierda y otra subclavia derecha (flechas blancas) y de sonda digestiva (flecha negra).

Tomosíntesis

Esta técnica emplea rayos X en distintas direcciones para obtener información de diferentes partes de los pulmones, evitando la superposición de estructuras y mejorando la detección de pequeñas lesiones pulmonares. La dosis de radiación es apenas el doble de una radiografía de tórax convencional, y se obtienen aproximadamente 50 imágenes reconstruidas. Aunque no hay estudios publicados específicamente para pacientes con COVID-19, resultados preliminares sugieren que puede aumentar la precisión en la detección de pequeñas consolidaciones pulmonares, como se ha visto en otras condiciones similares (42).

Tomografía computarizada

La tomografía computarizada de tórax de alta resolución es una prueba rápida y accesible que se considera altamente sensible para detectar COVID-19, con una sensibilidad de hasta el 97%. Algunos estudios sugieren que los resultados de la TC torácica pueden anticipar la positividad de la prueba de RT-PCR.

Sin embargo, hay discrepancias y controversias sobre su uso como método diagnóstico debido a su baja especificidad (25%), ya que los hallazgos de COVID-19 pueden superponerse con los de otras infecciones virales como la gripe H1N1, SARS o MERS. Por lo tanto, muchas sociedades médicas, incluida la ACR, consideran la TC como una opción secundaria para el diagnóstico. No obstante, algunas sociedades con limitaciones en las pruebas de PCR, como la china, optan por utilizar la TC como prueba diagnóstica inicial, justificándolo por su mayor sensibilidad en comparación con la radiografía de tórax y su menor probabilidad de falsos negativos, especialmente en las etapas tempranas de la enfermedad (43,44).

La elección entre la TC y la radiografía para el diagnóstico del paciente debe tener en cuenta las características de cada técnica y los recursos disponibles en cada centro médico (43,44).

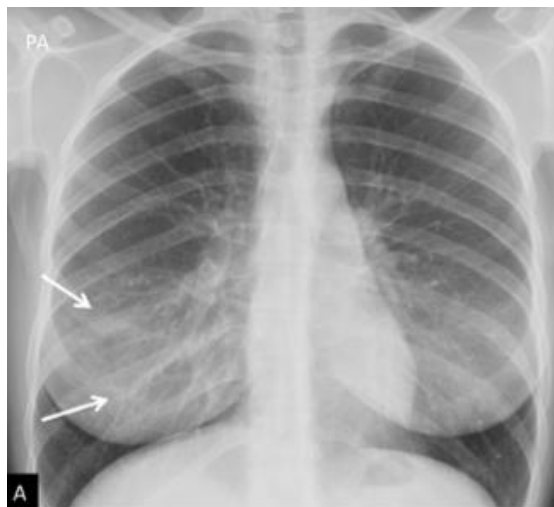


Ilustración 5: Tomosíntesis. Mujer de 30 años con COVID-19. A) Proyección postero anterior de tórax convencional. Opacidades bilaterales en campos inferiores (flechas) que podrían corresponder a tejido mamario denso. Existen dudas en hemitórax derecho (flechas), por lo que se decide realizar estudio de tomosíntesis digital (TD)

Tratamiento

El tratamiento para controlar las secuelas post COVID no específico, ya que este va a variar según la complicación que pueda presentarse, se debe valorar al paciente y determinar qué tipo de complicación es y cuál fue su causa aparente. Si se trata de una complicación vascular, la detección precoz y la prevención de esta son fundamentales ya que de esta forma se pueden disminuir las secuelas a medio y largo plazo; para esto se debería iniciar con una angiografía por TC (ANGIOTAC) para de esta forma localizar el lugar del trombo y actuar según se amerite, como segundo punto está en administrar fármacos anticoagulantes para estabilizar al paciente y evitar la fragmentación del trombo. Por otro lado, si la complicación es parenquimatosa, se debe aliviar los síntomas y disminuir el avance de esta patología (fibrosis pulmonar), aunque esta patología es irreversible, existen medicamentos tales como (pirfenidona y nintedanib) que enlentecen el avance de la enfermedad y mejoran la calidad de vida.

Discusión

Los principales síntomas que han sido más persistentes en pacientes post COVID-19 son el dolor torácico, tos y disnea. Esto se puede presentar por los síntomas de una enfermedad subyacente como lo es la neumonía. La disnea estuvo presente en más del 46% de los pacientes, con mayor frecuencia en aquellos que tuvieron una insuficiencia respiratoria grave o estuvieron en UCI, también se presentó en un 14% en los pacientes que tuvieron COVID leve o moderado. La tos de manera persistente se ha evidenciado que se presenta en más del 23% de los casos en pacientes que ya cursaron por esta enfermedad y el dolor torácico fue presente en un rango del 7 – 13%.

La fatiga, fiebre y tos seca son aquellas manifestaciones principales que se presentan en el periodo prodrómico, aunque en algunos casos se han reportado síntomas gastrointestinales como una manifestación inicial del COVID-19.

Con respecto de signos o síntomas osteomusculares, son comunes las mialgias, artralgias, calambres, debilidad muscular y contracturas, principalmente en el músculo esquelético. Estos hallazgos clínicos fueron descritos en distintos estudios. En la presente investigación se encontró con mayor frecuencia las artralgias, mialgias y la debilidad muscular en los pacientes.

Las múltiples secuelas post COVID-19 pueden incluir consecuencias a nivel psicológico, fisiológico y económico. Esta patología tiene una presentación clínica con síntomas agudos como la disnea, la fiebre y la tos; sin embargo, se puede complicar aún más con la neumonía y

afectación inflamatoria intersticial bilateral. A nivel fisiológico las consecuencias pueden incluir síndromes respiratorios que puede durar más tiempo y son más difíciles de tratar. No obstante, estas secuelas no solo se verán presentes en el sistema respiratorio, también pueden aparecer en el sistema cardiovascular, sistema nervioso central y periférico, esto tendrá como consecuencia el riesgo de la salud general, mental y podría causar daños multiorgánicos.

Conclusión

La pandemia de COVID-19, causada por el virus SARS-CoV-2, ha tenido un impacto significativo en la salud global desde su inicio en diciembre de 2019 en Wuhan, China. El virus se ha propagado rápidamente a nivel mundial, llevando a la declaración de emergencia por parte de la Organización Mundial de la Salud (OMS). La COVID-19 presenta una variedad de manifestaciones clínicas, desde infecciones asintomáticas hasta cuadros graves de síndrome respiratorio agudo.

El SARS-CoV-2 es un virus patógeno que muta constantemente, lo que le permite adaptarse al huésped y evadir el sistema inmunitario, resultando en un espectro clínico diverso en pacientes infectados. Además de la neumonía grave, la enfermedad puede tener implicaciones en varios sistemas del organismo, incluyendo el gastrointestinal, neuropsiquiátrico, cardiovascular y musculoesquelético, entre otros.

Aunque muchos pacientes se recuperan de la infección inicial, se ha observado que algunos desarrollan complicaciones a largo plazo, como el síndrome postCOVID-19, caracterizado por la persistencia de síntomas y signos durante más de 12 semanas después del diagnóstico inicial. Estas secuelas pueden afectar la calidad de vida de los pacientes y requerir un seguimiento y manejo especializado.

El seguimiento radiológico juega un papel crucial en la evaluación de la evolución de la enfermedad, especialmente en aquellos pacientes que han experimentado una neumonía grave. Las imágenes de tórax y tomografías computarizadas permiten identificar alteraciones pulmonares residuales y complicaciones, como fibrosis pulmonar y enfermedad tromboembólica venosa, que pueden surgir posteriormente a la fase aguda de la COVID-19.

En conclusión, la pandemia de COVID-19 ha representado un desafío médico y científico sin precedentes. La comprensión de la etiología, fisiopatología y consecuencias a largo plazo de esta enfermedad es esencial para mejorar su manejo clínico y desarrollar estrategias preventivas

efectivas. El monitoreo cuidadoso de los pacientes, junto con un enfoque multidisciplinario en su atención, es crucial para abordar las complejas implicaciones de esta pandemia.

Referencias

1. Rodríguez-Saldaña J, Espinosa-Palma T, Delgado-Laffon A, et al. Factores asociados a la mortalidad por COVID-19 en un hospital de La Habana, Cuba: estudio de casos y controles. *Rev Cubana Med Trop.* 2021; 73(3): e771. Disponible en: http://scielo.sld.cu/scielo.php?script=sci_arttext&pid=S1029-30192021000300771
2. Torres-Durán M, Díaz-Silva M, Garcés-Sotomayor M, et al. Asociación entre características clínicas y mortalidad en pacientes con COVID-19 en Chile: estudio de cohorte retrospectivo. *Rev Chilena Infectol.* 2020; 37(3): 288-295. Disponible en: http://www.scielo.cl/scielo.php?script=sci_arttext&pid=S0717-93082020000300088
3. Sánchez-Zúñiga P, Zevallos-Ojeda K, Ramos-Lopez J, et al. Evaluación de las comorbilidades en pacientes hospitalizados con COVID-19 en un hospital de Perú. *Rev Peru Med Exp Salud Publica.* 2020; 37(4): 682-690. Disponible en: http://www.scielo.org.pe/scielo.php?script=sci_arttext&pid=S2308-05312020000400682
4. Cifuentes-González CE, Herazo-Bustos LF, Castellanos-Sierra G, et al. Manifestaciones cutáneas asociadas a COVID-19: serie de casos en una clínica de Neumología. *Neumol Cir Torax.* 2021; 80(2): 107-113. Disponible en: <http://www.neumologiaysalud.es/descargas/R13/R132-5.pdf>
5. González-López JR, Solano-Calcano W, León-Álvarez N, et al. Recomendaciones para la atención del recién nacido en la Unidad de Cuidados Intensivos Neonatales durante la pandemia de COVID-19. *Pediatría.* 2019; 52(6): 377-381. Disponible en: <https://www.medigraphic.com/pdfs/pediat/sp-2019/sp196a.pdf>
6. Ministerio de Sanidad. COVID-19: preguntas y respuestas. CuidatePlus [Internet]. [17 de julio del 2013]. Disponible en: <https://cuidateplus.marca.com/enfermedades/infecciosas/coronavirus.html>
7. Ulloa-Gutiérrez R, León-Álvarez N, Muñoz-Quezada MT, et al. Recomendaciones para la atención de la embarazada y el recién nacido en el contexto de la pandemia de COVID-

19. Rev Obstet Ginecol. 2020; 85(3): 129-133. Disponible en: https://www.ucentral.cl/ucentral/site/docs/20200806/20200806194410/revista_covid_ultima_edicion_obstetricia.pdf
8. Sánchez-Luna M, Medrano-Ortega FJ, Moreno-Galdó A, et al. COVID-19 y pediatría: documento de consenso de la Sociedad Española de Pediatría. An Pediatr. 2021; 94(2): 112.e1-112.e18. doi: 10.1016/j.anpedi.2020.05.002
9. Güemes-Villahoz N, Burgos-Burgos J, García-Salido A. Consideraciones en el manejo anestésico de pacientes pediátricos durante la pandemia por COVID-19. Rev Esp Anesthesiol Reanim. 2020; 67(7): 354-361. doi: 10.1016/j.redar.2020.04.001
10. Rubio L, Estévez L, Torres I, et al. Recomendaciones de manejo perinatal en el contexto de la pandemia por SARS-CoV-2. Rev Esp Salud Publica. 2020; 94: e202007067. doi: 10.5093/av2020a11
11. Aguirre-Salas C, Urrea-García G, Vargas-Franco D, et al. COVID-19 y pediatría: recomendaciones de la Sociedad Colombiana de Pediatría. Infectio. 2020; 24(Suppl. 1): 51-56. Disponible en: <https://www.medigraphic.com/pdfs/infectologia/lip-2020/lips201b.pdf>
12. Gutiérrez-Lobos K, Campos M, Seguel M, et al. Recomendaciones del comité de emergencias de la Sociedad Chilena de Infectología pediátrica para enfrentar la pandemia por SARS-CoV-2. Rev Chil Infectol. 2020; 37(3): 265-271. doi: 10.4067/s0716-10182020000300265
13. Cruz A., Fernández N. Fisiopatología de la COVID-19. Lux Médica. 2021; 47: 31- 37
14. Manta B., Sarkisian A., García B., Pereira V. Fisiopatología de la enfermedad COVID.19. Odontoestomatología. 2022; 24 (39): 312
15. Alves A., Quispe A., Ávila A., et al. Breve historia y fisiopatología del covid.19. Cuad Hosp Clín. 2020; 16(1): 16-18
16. Sánchez A., Miranda C., Castillo C., Arellano N., Tixe T. Covid-19: fisiopatología, historia natural y diagnóstico. Rev Eug Esp. 2021; 15 (2): 6-8

17. Gil Rodrigo, et al. Cuadro clínico del COVID-19. *Rev. Med. Clin. Condes.* 2021; 32(1) 20-29. Disponible en: <https://doi.org/10.1016/j.rmcl.2020.11.004>
18. Gutierrez Deyanira, et al. Efectos a largo plazo de la COVID-19: una revisión de la literatura. *Acta Médica Grupo Ángeles* 2021; 19 (3): 421-428: DOI: 10.35366/101741
19. Angulo Cristina, Garcia Sara, Tejada Esther, Duce Susana, Pazos Maria. Secuelas de COVID-19: afectación cardiaca y neurorespiratoria. *Med Gen Fam.* 2022; 11(2): 87-90
20. Acosta Aida, Espinosa Fernando. Secuelas del COVID-19, un desafío de la salud pública: Revisión bibliográfica. *Revista de Investigación en Salud.* Volumen 5 No. 15 septiembre-diciembre 2022, <https://revistavive.org>, ISSN: 2664-3243, ISSN-L: 2664-3243
21. Parra-Izquierdo Viviana, Flórez-Sarmiento Cristian, García del Risco Fernando, Romero-Sánchez Consuelo. Síntomas gastrointestinales en la enfermedad por COVID-19 y sus implicaciones en la Enfermedad Inflamatoria Intestinal. *Rev Col Gastroenterol [Internet].* 2020 Dec [cited 2023 June 30]; 35(Suppl 1): 45-55. Available from: http://www.scielo.org.co/scielo.php?script=sci_arttext&pid=S0120-99572020000500045&lng=en. <https://doi.org/10.22516/25007440.532>.
22. Ortiz-Prado Esteban, Escobar-Espinosa Cristina, Paz Clara, Váscquez-González Eduardo, Espinosa Patricio-S.. Complicaciones neurológicas del COVID-19 (SARS-CoV-2) Revisión de la literatura. *Rev Ecuat Neurol [Internet].* 2020 Ago [citado 2023 Jun 30] ; 29(2): 78-82. Disponible en: http://scielo.senescyt.gob.ec/scielo.php?script=sci_arttext&pid=S2631-25812020000200078&lng=es. <https://doi.org/10.46997/revecuatneurol29200078>.
23. Ramírez-Ortiz Jairo, Castro-Quintero Diego, Lerma-Cordoba Carmen, Yela-Ceballos Francisco, Escobar-Cordoba-Franklin. Consecuencias de la pandemia de la COVID_19 en la salud mental asociadas al aislamiento social. *Rev Colomb de Anest.* 2020;48(4):e930. DOI: <https://doi.org/10.5554/22562087.e930>
24. Tascón-Hernández Jorge D, Orozco-Muñoz Javier S, Serrato-Yunda Daniela, Sánchez-Duque Jorge A. Manifestaciones musculares y articulares en la enfermedad por coronavirus 2019 (COVID-19). *Rev Clin Med Fam [Internet].* 2021 [citado 2023 Jun 30]

- ; 14(2): 120-121. Disponible en: http://scielo.isciii.es/scielo.php?script=sci_arttext&pid=S1699-695X2021000200019&lng=es. Epub 26-Jul-2021.
25. Muñoz-Jarillo Nishuly Yatzin, Arenal-Serna Juan, Muñoz-Jarillo Ricardo, Camacho-Zarco Eduardo. Infección por SARS-CoV-2 (COVID-19) y sus hallazgos por imagen. Rev. Fac. Med. (Méx.) [revista en la Internet]. 2020 Oct [citado 2023 Jul 19] ; 63(5): 18-25. Disponible en: http://www.scielo.org.mx/scielo.php?script=sci_arttext&pid=S0026
26. Rojas-Bolivar Daniel, Huaroto-Ramírez Fabiola, Curisinche-Rojas Maricela, Zurita Diana Gonzales, Gutiérrez Ericson. Prevalencia, manifestaciones clínicas y factores asociados al COVID-19 de larga duración. Rev. Fac. Med. Hum. [Internet]. 2022 Jul [citado 2023 Jul 19]; 22(3): 572-583. Disponible en: http://www.scielo.org.pe/scielo.php?script=sci_arttext&pid=S2308-05312022000300572&lng=es.
27. Acosta Torres José, Pérez Cutiño Maité, Rodríguez Prieto Magela, Morales González Alejandro. COVID-19 en pediatría: aspectos clínicos, epidemiológicos, inmunopatogenia, diagnóstico y tratamiento. Rev Cubana Pediatr [Internet]. 2020 [citado 2023 Jul 19]; 92(Suppl 1): e1152. Disponible en: http://scielo.sld.cu/scielo.php?script=sci_arttext&pid=S0034-75312020000500007&lng=es.
28. Alarcón J, Velilla M, Vacas A, et. al. Manejo y seguimiento radiológico del paciente post-COVID-19. Rev. ELSEVIER.2021. Disponible en: <https://www.sciencedirect.com/science/article/pii/S0033833821000643>
29. Ojeda I, Rangel L, Rojas A, Mautong H. Seguimiento de los pacientes después de neumonía por COVIS-19. Secuelas pulmonares. Rev. Alergia México.2020,67(4): 350-369. Disponible en: <https://www.scielo.org.mx/pdf/ram/v67n4/2448-9190-ram-67-04-350.pdf>
30. Villafuerte D, Ojeda L, Valladares M, Díaz N, et.al. Aspectos imagenológicos útiles en el diagnóstico y seguimiento de pacientes con COVID-19. Medisur [Internet]. 2020 Oct

- [citado 2023 Jul 20]; 18(5): 886-898. Disponible en: http://scielo.sld.cu/scielo.php?script=sci_arttext&pid=S1727-897X2020000500886&lng=es.
31. Hernando JEC. Seguimiento de los pacientes con secuelas no respiratorias de la COVID-19. FMC - Form Médica Contin Aten Primaria [Internet]. 2021;28(2):81–9. Disponible en: <http://dx.doi.org/10.1016/j.fmc.2020.11.004>
32. Goicochea Ríos E del S, Córdova Paz Soldán OM, Gómez Goicochea NI, Vicuña Villacorta J. Post-infection sequelae by COVID 19 in patients at Hospital I Florencia de Mora. Trujillo, Peru. Rev Fac Med Humana [Internet]. 2022 [citado el 20 de julio de 2023];22(1):754–64. Disponible en: http://www.scielo.org.pe/scielo.php?script=sci_arttext&pid=S2308-05312022000400754
33. Alarcón-Rodríguez J, Fernández-Velilla M, Ureña-Vacas A, Martín-Pinacho JJ, Rigual-Bobillo JA, Jaureguizar-Oriol A, et al. Manejo y seguimiento radiológico del paciente post-COVID-19. Radiología [Internet]. 2021;63(3):258–69. Disponible en: <http://dx.doi.org/10.1016/j.rx.2021.02.003>
34. Chérrez-Ojeda I, Gochicoa-Rangel L, Salles-Rojas A, Mautong H. Seguimiento de los pacientes después de neumonía por COVID-19. Secuelas pulmonares. Rev Alerg Mex [Internet]. 2020 [citado el 20 de julio de 2023];67(4):350–69. Disponible en: https://www.scielo.org.mx/scielo.php?pid=S2448-91902020000400350&script=sci_arttext
35. Molina-Molina M. Secuelas y consecuencias de la COVID-19 [Internet]. Neumologiaysalud.es. [citado el 20 de julio de 2023]. Disponible en: <http://neumologiaysalud.es/descargas/R13/R132-8.pdf>
36. Kanne J, Little B, Chung J. Fundamentos para radiólogos sobre COVID-19: una actualización: panel de expertos científicos en radiología [Internet]. 2020 [citado 9 julio 2023]. Disponible en: <https://pubs.rsna.org/doi/epdf/10.1148/radiol.2020200527>

37. Mossa M, Meltzer C, Kim D. Preparación del Departamento de Radiología para COVID-19: Radiología Panel de revisión de expertos científicos [Internet]. 2020 [citado 19 junio 2023]. Disponible en: <https://pubs.rsna.org/doi/epdf/10.1148/radiol.2020200988>
38. Kucircka L, Lauer S. Variación en la tasa de falsos negativos de las pruebas de SARS-CoV-2 basadas en la reacción en cadena de la polimerasa con transcriptasa inversa por tiempo desde la exposición [Internet]. 2020 [citado 20 junio 2023]. Disponible en: <https://www.acpjournals.org/doi/pdf/10.7326/M20-1495>
39. Constantine A, Hammer M, Short R. Tomografía computarizada de tórax y enfermedad por coronavirus (COVID-19): una revisión crítica de la literatura hasta la fecha [Internet]. 2020 [citado 20 junio 2023]. Disponible en: <https://www.ajronline.org/doi/10.2214/AJR.20.23202>
40. Wong HYF, Lam HYS, Fong AH-T, Leung ST, Chin TW-Y, Lo CSY, et al. Frequency and distribution of chest radiographic findings in patients positive for COVID-19. *Radiology* [Internet]. 2020;296(2):E72–8. Disponible en: <http://dx.doi.org/10.1148/radiol.2020201160>
41. Jacobi A, Chung M, Bernheim A, Eber C. Portable chest X-ray in coronavirus disease-19 (COVID-19): A pictorial review. *Clin Imaging* [Internet]. 2020; 64:35–42. Disponible en: <https://www.sciencedirect.com/science/article/pii/S0899707120301017>
42. Yoon SH, Lee KH, Kim JY, Lee YK, Ko H, Kim KH, et al. Chest radiographic and CT findings of the 2019 novel Coronavirus disease (COVID-19): Analysis of nine patients treated in Korea. *Korean J Radiol* [Internet]. 2020;21(4):494. Disponible en: <http://dx.doi.org/10.3348/kjr.2020.0132>
43. Choo JY, Lee KY, Yu A, Kim J-H, Lee SH, Choi JW, et al. A comparison of digital tomosynthesis and chest radiography in evaluating airway lesions using
44. Li Y, Xia L. Coronavirus disease 2019 (COVID-19): Role of chest CT in diagnosis and management. *AJR Am J Roentgenol* [Internet]. 2020;214(6):1280–6. Disponible en: <http://dx.doi.org/10.2214/ajr.20.22954>

© 2023 por los autores. Este artículo es de acceso abierto y distribuido según los términos y condiciones de la licencia Creative Commons Atribución-NoComercial-CompartirIgual 4.0 Internacional (CC BY-NC-SA 4.0) (<https://creativecommons.org/licenses/by-nc-sa/4.0/>).