



*Valor predictivo del ultrasonido como único tamizaje de cromosomopatías del primer trimestre gestacional*

*Predictive value of ultrasound as the only screening for chromosomopathies in the first trimester of pregnancy*

*Valor predictivo da ultrassonografia como único rastreamento para cromossomopatias no primeiro trimestre da gravidez*

María Auxiliadora Calero-Zea<sup>I</sup>  
[maria.caleroz@ug.edu.ec](mailto:maria.caleroz@ug.edu.ec)  
<https://orcid.org/0000-0001-8959-4391>

Adriana Gabriela Martínez-Calero<sup>II</sup>  
[adrianamartinezcalero@gmail.com](mailto:adrianamartinezcalero@gmail.com)  
<https://orcid.org/0000-0001-9163-2705>

María Daniela Martínez-Calero<sup>III</sup>  
[danielamartinezcalero@gmail.com](mailto:danielamartinezcalero@gmail.com)  
<https://orcid.org/0000-0003-4483-9695>

Nicolás Andrés Martínez-Calero<sup>IV</sup>  
[nicolas\\_martinez-97@hotmail.com](mailto:nicolas_martinez-97@hotmail.com)  
<https://orcid.org/0000-0002-3733-4608>

**Correspondencia:** [maria.caleroz@ug.edu.ec](mailto:maria.caleroz@ug.edu.ec)

Ciencias Médicas  
Artículo de Investigación

\* **Recibido:** 10 de junio de 2023 \* **Aceptado:** 12 de junio de 2023 \* **Publicado:** 20 de junio de 2023

- I. Especialista en Imagenología; Especialista en Ecografía; Máster en Dirección y Gestión Sanitaria; Docente de la Universidad de Guayaquil; Guayaquil, Ecuador.
- II. Máster en Dirección y Gestión Sanitaria; Médica; Investigadora Independiente; Guayaquil, Ecuador.
- III. Máster en Dirección y Gestión Sanitaria; Médica; Investigadora Independiente; Guayaquil, Ecuador.
- IV. Máster en Dirección y Gestión Sanitaria; Médica; Investigador Independiente; Guayaquil, Ecuador.



## Resumen

Las aneuploidías sobresale entre las principales causas de defunciones perinatales y discapacidad infantil. Han transcurrido más de tres décadas desde la primera publicación sobre la correlación entre los elevados estándares de especificidad que ofrece la prueba de translucencia nuchal, generalmente durante el primer trimestre de la gravidez y la identificación precisa y confiable de aneuploidías fetales. La presente investigación tiene como objetivo exponer la utilidad de la prueba ecográfica de translucencia nuchal (TN), hueso nasal y ductus venoso, como una de las pruebas de mayor importancia para la realización del tamizaje de las cromosomopatías y la predicción de las trisomías 13, 18 y 21. El presente estudio fue de tipo observacional, documental, analítico, de corte transversal. Se realizó un estudio bibliográfico a través de los estudios y publicaciones científicas disponibles en la web, Google scholar, Pubmend, Elsevier. Se demuestra que, el estudio ecográfico puro realizado con personal capacitado y con el programa de la FMF logra una elevada especificidad y valores absolutos en valores predictivos negativos, reafirmando que estos marcadores son excelentes en la detección del riesgo de cromosomopatías sobre todo para la trisomía 21 (Down), 18 (Edwards), 13 (Patau). El tamizaje ecográfico del primer trimestre es fundamental para la gestante no importa su edad ni condición socioeconómica debe de ser implementado en nuestro sistema primario de salud, con este estudio hemos demostrado que es absolutamente útil.

**Palabras Clave:** Tamizaje, ecografía, prueba ecográfica de translucencia nuchal ), hueso nasal y ductus venoso, predicción de las trisomías.

## Abstract

Aneuploidies stands out among the main causes of perinatal deaths and childhood disability. More than three decades have passed since the first publication on the correlation between the high standards of specificity offered by the nuchal translucency test, generally during the first trimester of pregnancy, and the accurate and reliable identification of fetal aneuploidies. The objective of this research is to expose the usefulness of the ultrasound test for nuchal translucency (NT), nasal bone and ductus venosus, as one of the most important tests for screening for chromosomopathies and the prediction of trisomies 13, 18 and 21. The present study was of an observational, documentary, analytical, cross-sectional type. A bibliographic study was carried out through the studies and scientific publications available on the web, Google scholar, Pubmend, Elsevier. It is shown that the

pure ultrasound study carried out with trained personnel and with the FMF program achieves high specificity and absolute values in negative predictive values, reaffirming that these markers are excellent in detecting the risk of chromosomopathies, especially for trisomy 21. (Down), 18 (Edwards), 13 (Patau). Ultrasound screening in the first trimester is essential for pregnant women, regardless of their age or socioeconomic condition, it must be implemented in our primary health system. With this study, we have shown that it is absolutely useful.

**Keywords:** Screening, ultrasound, nuchal translucency ultrasound test, nasal bone and ductus venosus, prediction of trisomies.

## Resumo

As aneuploidias destacam-se entre as principais causas de óbitos perinatais e incapacidades na infância. Mais de três décadas se passaram desde a primeira publicação sobre a correlação entre os altos padrões de especificidade oferecidos pelo teste de translucência nuchal, geralmente durante o primeiro trimestre da gravidez, e a identificação precisa e confiável de aneuploidias fetais. O objetivo desta pesquisa é expor a utilidade do exame ultrassonográfico de translucência nuchal (TN), osso nasal e ducto venoso, como um dos exames mais importantes para triagem de cromossomopatias e predição de trissomias 13, 18 e 21. O presente estudo foi do tipo observacional, documental, analítico e transversal. Foi realizado um estudo bibliográfico através dos estudos e publicações científicas disponíveis na web, Google acadêmico, Pubmed, Elsevier. Mostra-se que o estudo de ultrassom puro realizado com pessoal treinado e com o programa FMF atinge alta especificidade e valores absolutos em valores preditivos negativos, reafirmando que esses marcadores são excelentes na detecção do risco de cromossomas, especialmente para trissomia 21. (Down) , 18 (Edwards), 13 (Patau). A ultrassonografia no primeiro trimestre é fundamental para as gestantes, independentemente da idade ou condição socioeconômica, devendo ser implementada em nosso sistema de saúde primário. Com este estudo, mostramos que é absolutamente útil.

**Palavras-chave:** Rastreamento, ultrassom, ultrassom de translucência nuchal, osso nasal e ducto venoso, predição de trissomias.

## Introducción

Han transcurrido más de tres décadas desde la primera publicación sobre la correlación entre los elevados estándares de especificidad que ofrece la prueba de translucencia nugal, generalmente durante el primer trimestre de la gravidez y la identificación precisa y confiable de aneuploidías fetales (Miranda, Mirón, & Burón, 2012), luego, otras obras científicas han corroborado los vínculos entre estas variables.

Las aneuploidías se destacan entre las principales causas de defunciones perinatales y discapacidad infantil. Por consiguiente, la detección precoz y eficiente de trastornos cromosómicos, constituye una de las alternativas más frecuente para enfrentar esta problemática de salud, mediante el diagnóstico prenatal invasivo. No obstante, las pruebas invasivas aplicadas por medio de pruebas de fluido amniótico o muestreo de vellosidades coriales (CVS), suelen concatenarse en gran medida, con un riesgo de aborto espontáneo, significando ello, que estas pruebas son efectuadas casi siempre en mujeres en estado de gravidez, que han sido calificadas de alto riesgo de aneuploidías (Nicolaidis K. , 2011).

La motivación que generó la selección del tópico correspondiente a la prueba de ultrasonido como única herramienta de diagnóstico con alta especificidad para el pronóstico adecuado de las aneuploidías, estuvo asociada a su gran utilidad en la detección de gestaciones que tienen características de elevado riesgo genético y cuyas aberraciones cromosómicas pueden ser identificadas con alta precisión, desde el primer trimestre de la gravidez (Nicolaidis K. , 2011).

Para el logro de los niveles de sensibilidad y especificidad que se encuentran documentados en la literatura teórica, la adopción de este modelo en referencia, en la práctica clínica, exige frecuentemente, la sistematización de las mediciones de la TN. Al respecto, la Fundación de Medicina Fetal (FMF), en búsqueda de facilitar las investigaciones sobre este tópico, ha implementado una herramienta estandarizada para la medición de la sonolucencia nugal, así como de algunos marcadores ecográficos presentes durante la primera fase de la gravidez, a lo que se añade, un proceso que favorece la acreditación de competencias por parte del personal involucrado y el monitoreo permanente de estas mediciones. Este es un factor clave

y determinante en las publicaciones revisadas, que también estudiaron el ultrasonido como prueba de tamizaje para el diagnóstico de cromosomopatías (Albinagorta & Campodónico, 2013).

Además del marcador TN, también existen otros marcadores sonográficos altamente sensibles y específicos, que pueden ser estudiados durante el primer trimestre de la gestación. Dichos marcadores permiten detectar eficazmente trisomía 21, ausencia del hueso nasal (HN), incremento notable de la impedancia al flujo en el conducto venoso (DV) los cuales son observables en un 60%, 66% y 55% de los fetos con trisomía 21 y en 2,5, 3,0 y 1,0% de fetos euploides. Este factor es determinante, toda vez que potencia la evaluación de los marcadores de ultrasonido, que por consiguiente, pueden incorporarse al cribado combinado en el tiempo de estudio, que es el primer trimestre por edad materna, en la translucencia nucal fetal (Nicolaidis K. , 2011; Hernández, Juan Manuel, 2010).

La presente investigación tiene como objetivo exponer la utilidad de la prueba ecográfica de translucencia nucal (TN), hueso nasal y ductus venoso, como una de las pruebas de mayor importancia para la realización del tamizaje de las cromosomopatías y la predicción de las trisomías 13, 18 y 21. Todo ello, haciendo especial énfasis en su bajo costo y alta especificidad durante el primer trimestre de gestación.

Bajo dicha perspectiva, la reducción de costos y el mantenimiento de la sensibilidad de la prueba de diagnóstico puede favorecer a la prueba de ultrasonido como un marcador predictivo confiable de cromosomopatías desde el primer trimestre gestacional. No obstante, los limitados estudios que existen acerca de la precisión y confiabilidad de la prueba ecográfica de TN, HN y DV, como único estudio minimizan su utilización y desaprovechan su potencial.

## **Metodología**

El presente estudio fue de tipo observacional, documental, analítico, de corte transversal, por la naturaleza de sus datos fue retrospectivo. Se realizó un estudio bibliográfico en donde se permitió exponer a través de los hallazgos teóricos para la comprensión de los valores predictivos, sensibilidad y especificidad de los marcadores ecográficos del tamizaje del primer trimestre a través de los estudios y publicaciones científicas disponibles en la web, Google scholar, Pubmend, Elsevier.

## Resultados

El ultrasonido es utilizado para el diagnosticar causas como, por ejemplo, enfermedades internas que afectan algún órgano. También contribuye en la evaluación de condiciones de corazón, infecciones o dolores, debido a que emplea ondas sonoras que produce imágenes de la estructura que se analiza. Es importante mencionar que el ultrasonido ha sido de gran aporte para el control prenatal, puesto que permite examinar al feto en regiones como caderas, cerebro y corazón, con estos resultados se puede anticipar algún tipo de malformaciones congénitas (Carbelo, y otros, 2019).

El ultrasonido, en tema de la obstetricia, surgió por primera vez en el año 1957, cuando el ingeniero Tom Brown y el doctor Donal, elaboraron un tipo escáner de contacto bidimensional. En el mismo año, se efectuó un estudio obstétrico donde se analizó el cráneo fetal, por medio de ecos que tomaban fotos con polaroid. A partir de esta investigación el uso de ultrasonido fue aceptado por la Sociedad Médica como un implemento útil para el diagnóstico (Díaz-Murillo, s/f).

A finales de 1974, fue posible desarrollar varios diagnósticos en el área Materno Infantil, detectando enfermedades o anomalías en los órganos fetales. En la actualidad, el ultrasonido permite imágenes de calidad que pueden observarse en 3, 4 y 5D, y la captura de las fotografías de los órganos se realiza en cuatro ángulos y direcciones (Raduales, 2014). El ultrasonido se basa en un método que, mediante las ondas sonoras, permite reflejar imágenes de los órganos internos del cuerpo (Capote, 2011). Por otra parte, también es conocido como ecografía, técnica que presenta una imagen en tiempo real sin utilizar radiaciones ionizantes.

El tamizaje es una prueba que permite identificar enfermedades a temprana edad, consiste en una aplicación de un examen sistematizado que diagnostica si el paciente requiere de una intervención especial. Mediante esta técnica se establece acciones preventivas, dado que se selecciona, identifica y clasifica la enfermedad del neonato, ante secuelas psicomotoras y de muerte (Dashe, 2016). El tamizaje se describe como un examen de rápida aplicación que posibilita al especialista obtener resultados de enfermedades precoces o de patologías que agraven la salud del paciente (Salamanca, 2003). Este test no solo identifica la anomalía, sino que

permite planificar un tratamiento oportuno antes de que el feto nazca. De esta manera, se mejora el bienestar y calidad de vida de los neonatos afectados.

Cabe destacar que los estudios realizados en la década de los 80, presentaron algunas limitaciones, porque la sonolusencia nucal fue evaluada a través de una sección inherente a un corte fijo; sin embargo, a partir de la década de los 90, fue posible evidenciar en los hallazgos investigativos de aquellos estudios, que la TN suele aumentar notablemente con el tiempo de la gestidez, por lo que necesariamente se debía utilizar la curva de marcadores referenciales correspondientes a la magnitud de la longitud cráneo-caudal del feto. En ese sentido, es importante destacar, la correlación existente entre el riesgo vinculado a translucencia nucal y la edad de la gestante, así como también, a los marcadores bioquímicos séricos (PAPP-A y beta-hCG libre), los cuales contribuyeron a fortalecer el tamizaje de aneuploidías en la primera fase de la gestación. (Nicolaidis K. , 2011; 2018; 2011).

La aplicación del en los primeros trimestres de embarazo, permite identificar enfermedades como síndrome de Down, esto gracias a los marcadores bioquímicos y la TN que arroja resultados que permiten ser analizados, mediante características. Sin embargo, durante esta etapa de gestación no se revelan síntomas de la enfermedad en el feto, pero se propone la prevención (Figuerola-Toala & Morante-Cotto, 2014).

El uso de esta prueba es sencillo, por lo que, se puede implementar sin ningún tipo de problemas. Este test tiene como objetivo mantener una población saludable, detectando las enfermedades una vez que nazcan los neonatos o incluso cuando se encuentre en desarrollo gestacional. Por este motivo, el presente estudio pretende incorporar “el tamizaje de cromosopatías durante el primer trimestre gestacional” en el Sistema Nacional de Atención Primaria de Salud realizando el estudio ecográfico de TN, HN y DV, dado que la bioquímica sérica no está disponible a este nivel de salud en nuestro país (Shakoor, y otros, 2017).

El cromosoma se encuentra constituido por moléculas de ADN, las cuales mantienen su posición y estructura por la ayuda de otras moléculas del cuerpo humano. Las cromosopatías son padecimientos que se presentan en menor o mayor cantidad de material de tipo hereditario, “lo cual es una de las principales causas de anomalías congénitas entre 0.7 y 1.5% de los recién nacidos (RN) vivos. Para la detección de enfermedades de tipo congénitas más comunes se



analizan el número anormal de cromosomas, seguidas de las anomalías estructurales.” (Esparza-García, Cárdenas-Conejo, Huicochea-Montiel, & Aráujo-Solís, 2017)

Los seres humanos tienen aproximadamente 30.000 genes clasificados de manera general en 23 pares de cromosomas o 46 unidades cromosómicas: los de tipo autosómicos, pertenecen a la población masculina, 46 XY, y, las restantes a las mujeres, 46 XX (Gómez , y otros, 2013). Los síndromes cromosómicos estudiados por la ciencia son más de 100, los cuales han incrementado las tasas de morbimortalidad en las últimas décadas, generando abortos espontáneos, trastornos y disminución de la calidad de vida de la población infantil, hasta la etapa de la adultez (Centeno , Beltrán , Centeno, Macías , & Martín, 2001). De acuerdo a la literatura revisada, las cromosomopatías pueden originarse en el 10 % de las células sexuales masculinas y en 25% de las células reproductoras femeninas, generando también abortos espontáneos (Álvarez-Melcón, 2011 ).

Las cromosomopatías causan enfermedades congénitas y estructurales como es el caso de las trisomías. Estas últimas, ocasionadas por duplicaciones o interacción

de material genético entre cromosomas, obligando a emplear pruebas de diagnóstico de alta especificidad (Álvarez-Melcón, 2011 ). En este estudio se hará referencia a tres de las enfermedades que se pueden presentar como resultados de alteraciones cromosómicas.

En primer lugar, el síndrome de Patau limita la existencia del recién nacido a un año de vida, debido al cromosoma 13 que otorga el nombre a la trisomía y que se encuentra copiado tres veces, cuando solo deben existir dos copias de material genético (Quezada M. , Gil, Francisco, Orósz, & Nicolaides, 2015). La clasificación de la trisomía 13 puede ser de tipo extra o total, en mosaico y parcial (Ribate & Pié, 2010). De conformidad con lo señalado por la literatura teórica, la trisomía 13 predominante es la total por la no disyunción cromosómica durante la meiosis, cuyo factor etiológico más importante lo constituye la edad materna mayor a 35 años, cuando se trata de la primera gestación.

Una característica del síndrome de Patau, es que el retraso mental del recién nacido afectado, depende de la cantidad de cromosomas afectados (Saldarriaga, Rengifo, & Ramírez, 2016). Es importante destacar que la predicción de este síndrome, se encuentra asociado al

ultrasonido gastrointestinal, aunque también pueden utilizarse otros métodos diagnósticos, como es el caso de la resonancia magnética o tomografías computarizadas cerebrales.

En segundo lugar, el síndrome de Edwards, es el efecto de un desequilibrio en los cromosomas fetales porque el producto contiene tres cromosomas 18, siendo su incidencia alrededor de 1/6000-1/13000 nacidos vivos (Díaz-Véliz-Jiménez P, 2016). La mayor prevalencia de este tipo de trisomía, es total por no disyunción, presente en alrededor de 9 de cada 10 casos. Se sostiene que es preciso que al menos dos zonas se encuentren duplicadas (18q12-21 y 18q23), para que dé lugar al fenotipo típico de esta enfermedad cromosómica (Pérez, 2010).

La probabilidad del diagnóstico de trisomía 18 es del 0.55%, siendo más frecuente en madres primigestas con edades mayores a 35 años, edad en la que tiene lugar un incremento desde 1/2500 nacidos vivos a los 36 años, hasta 1/500 a los 43 años de edad (Llamosa, Chacón, & Izquierdo, 2017).

En tercer lugar, el síndrome de Down es más frecuente que Patau y Edward. Su origen se debe a una alteración de tipo cromosómica, generada por la presencia de copia adicional del cromosoma 21, que es la causa de los rasgos faciales característicos de estos niños, la microcefalia y la discapacidad mental que ocasiona. Puede diagnosticarse, precisamente, a través de las malformaciones físicas. Por lo general los recién nacidos diagnosticados con este síndrome, casi no lloran al nacer y presentan hipotonía, observándose en su piel, manchas de Brushfield (Powell, N., 2018). El uso de la ecografía fetal y de alfa-fetoproteína, beta-hCG, en el primer y segundo trimestres de la gestación, respectivamente, suele detectar esta cromosomopatía (Castro, 2007).

Ante lo expuesto lo ideal para un tamizaje del primer trimestre es el estudio ecográfico inicial entre las 11,1 y 13,6 semanas con todos los parámetros que están protocolizados en los programas internacionales de Reino Unido y de Estados Unidos (Nicolaidis K. , La Fundación de Medicina Fetal, 2018; Onyeacholem, y otros, 2016) en cuyos parámetros se tiene en cuenta por edad y la raza junto con los estudios séricos. Todo ello, concluyendo con el ADN fetal (Miranda, y otros, 2020; Grossman, Bodenlos, & Chasen, 2020) que actualmente es el gold standard diagnóstico sin necesitar ser invasivo, como lo es la amniocentesis, para corroborar la cromosomopatía (Dinç & Eyüboğlu, 2021; Mellis, y otros, 2022).

Los grandes exponentes del estudio del tamizaje del primer trimestre en el mundo son la American Institute of Ultrasound in Medicine (AIUM) y la Fetal Medicine Foundation (FMF) que corresponden a Estados Unidos e Inglaterra respectivamente. En 1990 Kypros Nicolaides de la FMF (Nicolaides K. , A model for a new pyramid of prenatal care based on the 11 to 13 weeks' , 2011; Quezada M. , Gil, Orósz, & Nicolaides, 2015; Kagan, Wright, & Nicolaides, 2015) (Petersen, y otros, 2020) introdujo la TN al estudio de tamizaje junto con la edad materna y raza. En la actualidad se han evidenciado diversos cambios y adaptaciones del sistema de acuerdo a cada raza y grupo etario estudiado.

Hoy en día se están realizando estudios adicionales sobre los casos de aumento de TN sin relación a cromosomopatías sino a defectos no cromosómicos. Esto con el objetivo de determinar el rol que esta medición dentro del diagnóstico de estas patologías (Syngelaki, y otros, 2019; Alldred, y otros, 2017; Reiff, Little, Dobson, Wilkins-Haug, & Bromley, 2016) y la importancia de la evaluación con estudios no invasivos (Oepkes, y otros, 2016). Además, se está considerando el estudio de las translucencias aumentadas antes de la edad gestacional apropiada (11,1-13,6 sem) y con menos de 45 mm de longitud coronilla-rabadilla (LCR) como parámetro de riesgo de aneuploidias aunque posteriormente (LCR 45mm-84mm) tengan mediciones normales (Lugthart, y otros, 2021).

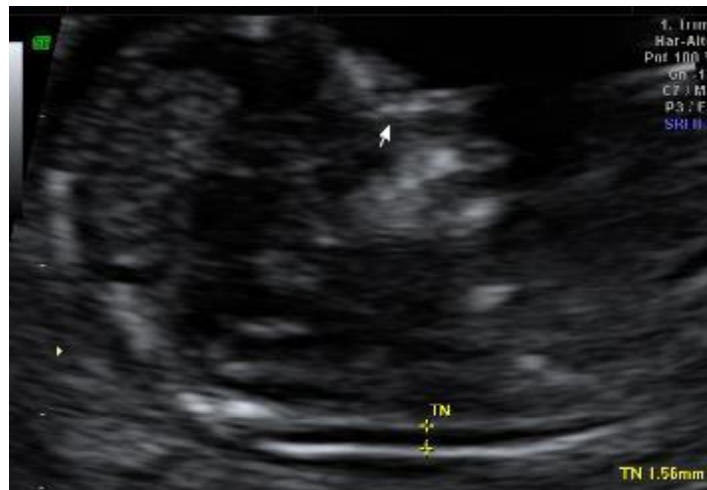Este estudio quiere determinar que el valor predictivo del ultrasonido junto con la edad materna y raza. se puede catalogar como tamizaje del primer trimestre sin utilizar los estudios séricos ni ADN fetal y tener un valor predictivo significativo para ser incorporado al Sistema Nacional de Salud, previa capacitación de sus profesionales en los protocolos de mediciones ecográficas. Esta es la única manera de que todas las mujeres ecuatorianas accedan a estudios prenatales protocolizados, considerando de que los centros de salud nivel B cuentan con equipos de ultrasonidos indispensables para este examen con lo que se lograría el propósito de este estudio. (Ziolkowska, y otros, 2019)

Entre “los marcadores ecográficos está la TN, siendo esta medida aumentada en la ecografía de los fetos con alto riesgo de aneuploidías. Este marcador de ultrasonido corresponde a la acumulación normal y temporal de líquido en la región nucal fetal, el cual es producido embriológicamente por el sistema linfático paracervical. Dicho aumento de líquido tiende a

resolverse posteriormente, sin embargo, en algunos casos este progresa a edema o higroma quístico, nombre que recibe durante segundo y tercer trimestre. Entre un 20-40% de los fetos con Síndrome de Down presentan aumento de la sonolusencia nual. Es de vital importancia, tener en cuenta el tamaño del engrosamiento más no el aspecto del líquido, puesto que es posible estandarizar los resultados a partir de una medida, pero no los de una apariencia subjetiva (Gutiérrez-Ardila, Hernández-Alomia, Hernández-Villarraga, & Jimenez-Morales, 2020).

### Figura 1.

*Translucencia nual.*



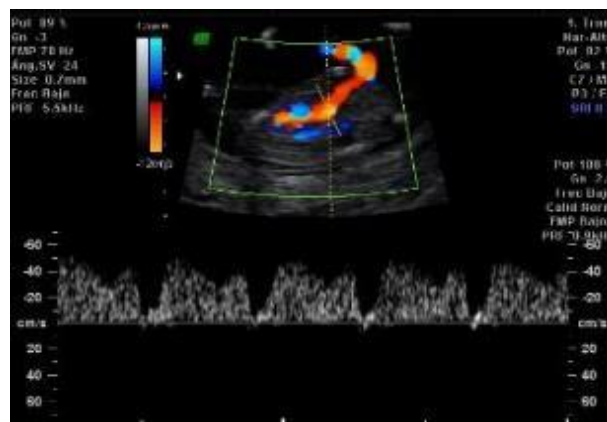
La TN se define como un marcador de detección bien establecido para cromosopatías desde que Nicolaidis (Shakoor, y otros, 2017) la describiera por primera vez en 1992. Se realiza desde las 11 semanas hasta las 13,6 semanas con una longitud-coronilla rabadilla (LCR) entre 45-84 mm. Además de ser un factor de riesgo de aneuploidía, también es un marcador útil de malformaciones cardíacas, y otras anomalías. El aumento de TN, per se, no es una anomalía; pero es un factor de riesgo de anomalías y parece aumentar en el 4,4 % de los fetos euploides. Varios investigadores han informado la asociación de resultados adversos del embarazo con TN elevada por encima del percentil 95 y 99. Estos incluyen riesgo de aborto espontáneo y anomalías estructurales. Por lo tanto, la tasa de nacidos vivos en este grupo disminuye al aumentar la medición de TN. Más aún cuando las medidas superan los 3,5 mm. La parte desafiante del manejo de embarazos con aumento de TN después de la exclusión de anomalías cromosómicas es asesorar a los padres sobre los posibles resultados (Shakoor, y otros, 2017). “Es razonable

advertir que para su aplicación debe seguirse una precisa metodología con una estandarización perfectamente establecida. No obstante, creemos que su aprendizaje es fácil y rápido, prácticamente visible y medible siempre en todos los fetos (Sellers, y otros, 2005).

El DV es un vaso sanguíneo que se origina en el seno portal que transporta sangre oxigenada desde la placenta hasta el ventrículo izquierdo a través del foramen oval, determinando la hemodinámica fetal y comienza a cerrarse después del nacimiento. De ondas trifásicas típicas, siempre anterógradas en condiciones fisiológicas, puede valorarse en cualquier momento del embarazo mediante ecografía bidimensional o Doppler color, lo que contribuye a su localización anatómica. Muchos autores han demostrado su utilidad en el cribado de anomalías cromosómicas en el embarazo temprano, y actualmente se utiliza como segunda línea tras la valoración de la translucidez del cuello (Ruoti-Cosp, 2018).

## Figura 2.

*Ductus venoso.*



Dado que la morfología de las ondas muestra “lo que sucede en el ciclo cardíaco fetal, puede aportar información adicional para el estudio de la circulación fetal en presencia de disfunción miocárdica, permitiendo individualizar cardiopatías congénitas en presencia de ondas de velocidad sanguínea anómalas. En los últimos años, los estudios de DV durante el embarazo temprano han demostrado su utilidad en el seguimiento de cromosomopatías. También conocido como conducto venoso de Arancio, se origina en el seno porta y asciende, adelante y atrás, y hacia la izquierda junto con la vena hepática y la vena cava inferior desemboca hasta el vestíbulo

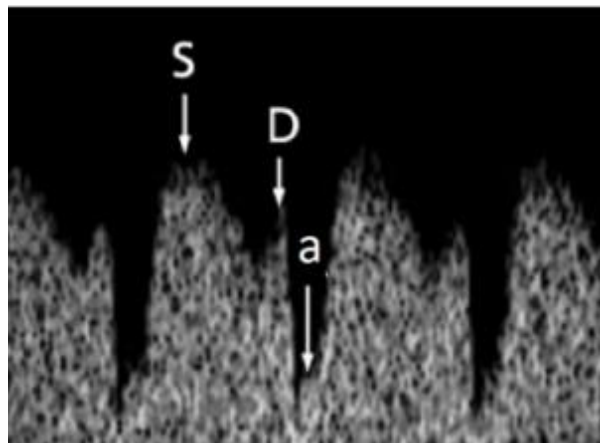
venoso subdiafragmático, para luego vaciar su contenido en la aurícula derecha” (Ruoti-Cosp, 2018)

El DV tiene un papel “relevante en la distribución sanguínea que llega desde la placenta a través de la vena umbilical (VU), llevando sangre oxigenada desde la placenta al feto. En términos porcentuales transporta el 55% de la sangre oxigenada al lóbulo hepático izquierdo, el 20% al derecho, y el 25% restante al corazón a través del seno portal. El Doppler color permite su ubicación que es codificada por el color (aliasing), lo que aumenta su visualización a pesar de la dificultad de identificarlo mediante el modo B (Ruoti-Cosp, 2018).”

El “registro de la onda de velocidad de flujo (OVF) del DV se obtiene si el feto se encuentra situado sagitalmente con el dorso anterior o posterior, se caracteriza por presentar flujo anterógrado constante compuesto por tres ondas dos picos denominados onda S y onda D correspondiendo a la sístole ventricular y diástole ventricular respectivamente, el valle entre ellas se denomina onda A (Ruoti-Cosp, 2018).

### Figura 3.

*Onda de velocidad de flujo (OVF) del Ductus venoso.*



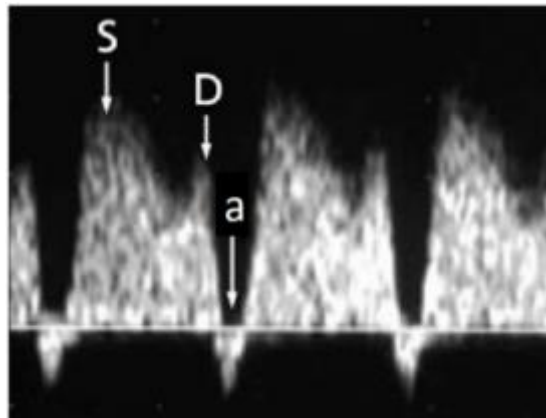
*Nota.* <http://scielo.iics.una.py/pdf/anales/v51n3/1816-8949-anales-51-03-99.pdf>

Las “alteraciones del DV pueden ser consideradas cualitativa o cuantitativamente como elevación del Índice de pulsatilidad venoso (IPV) sobre el percentil 95, onda a ausente o reversa (Ruoti-Cosp, 2018).

El análisis de la dispersión determina que la inclusión de la evaluación del IPV tiene posibilidad de detectar una alta proporción de fetos aneuploides con TN normal, estimando que, al agregar la evaluación de IPV al estudio combinado del primer trimestre, se puede lograr una sensibilidad del 97% y una especificidad del 3%” (Ruoti-Cosp, 2018).

**Figura 4.**

*Onda Reversa de DV.*



*Nota.* <http://scielo.iics.una.py/pdf/anales/v51n3/1816-8949-anales-51-03-99.pdf>

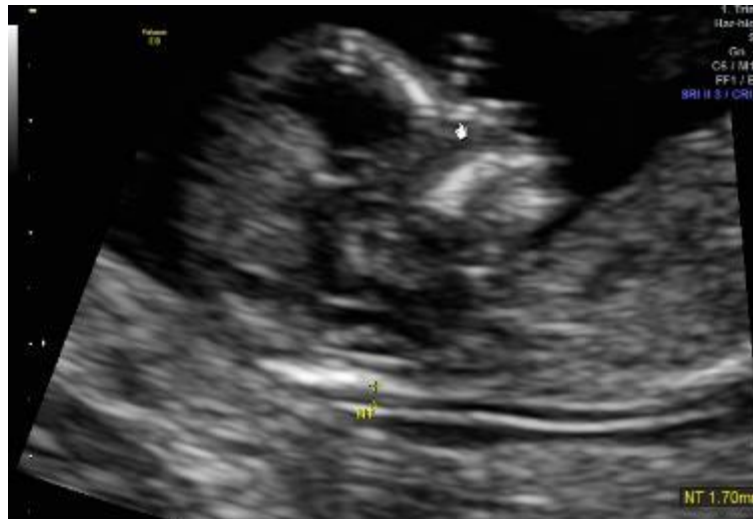El examen del hueso nasal fetal se ha utilizado recientemente como una herramienta adicional en la detección del síndrome de Down en el primer trimestre. Dicho examen consiste en la visualización o no del mismo en el tamizaje del primer trimestre gestacional. Dado que el HN es una estructura pequeña y bífida, obtener una imagen adecuada es algo problemático. Puede pasarse por alto fácilmente si la imagen no está exactamente en la vista sagital media o si el hueso nasal está paralelo al haz de ultrasonido. La variación en la ecogenicidad del hueso nasal y la discriminación entre los ecos de la piel nasal y el hueso provocan dificultades en la medición del hueso nasal (Suwanrath, y otros, 2013).

El origen étnico tiene un efecto sobre la longitud del hueso nasal fetal, pero la fiabilidad de la medición de la longitud del hueso nasal es fundamental para la precisión de la detección. Se ha informado de una mayor incidencia de hipoplasia ósea nasal en las mujeres de origen africano-caribeño y asiáticas que en las mujeres caucásicas. La incorporación de la evaluación del hueso

nasal fetal en el cribado del primer trimestre podría dar lugar a una reducción importante de la necesidad de pruebas invasivas y un aumento sustancial de la sensibilidad(54).

### **Figura 11.**

*Hueso nasal.*



### **Experiencia previa en el tamizaje**

A nivel mundial, Shafia Shakoor et al. (2017) desarrolló un artículo con el objetivo de evaluar el desenlace adverso en embarazos con TN elevada. Este estudio fue retrospectivo y se realizó en el Hospital Universitario Aga Khan, Karachi, Pakistán, entre enero de 2001 y diciembre de 2015. En él, se incluyeron gestantes que asistieron a la unidad de Medicina Fetal para el examen de tamizaje ecográfico del primer trimestre mediante TN. Se encontró un resultado adverso del embarazo en 32 (59,3 %) de los fetos con medición de TN elevada. Se realizaron pruebas invasivas en 15 (27,8 %) de los embarazos con medición de TN elevada. Entre ellos hubo nueve (16,7%) casos con cariotipo anormal. Incluyó seis (11,1%) casos de trisomía 21, tres (5,6%) casos de trisomía 13 y 18. De esa manera, fue posible concluir que la medición elevada de la TN se asocia con un resultado adverso del embarazo. Uno de cada tres fetos se ve afectado por ella. Los nacidos vivos en este grupo donde no hay aneuploidía rondan el 3,7% (Shakoor, y otros, 2017)



La investigación de Syngelaki et al.(2019),tuvo como propósito analizar el desempeño de la rutina de la exploración del tamizaje de 11.1 a 13.6 semanas para detectar fetos con anomalías no cromosómicas. Este fue “un estudio retrospectivo de datos de 100 997 embarazos que se sometieron a un examen de ultrasonido prenatal de rutina según un protocolo estándar a las 11,1-13,6 semanas de gestación. En las 11.1-13.6 “semanas de gestación se diagnosticaron todos los casos de acrania, holoprosencefalia alobar, encefalocele, atresia tricuspídea o atresia pulmonar, pentalogía de Cantrell, ectopia cordis, onfalocele, gastrosquisis y anomalía del tallo, del tronco cerebral y > 50% de los casos de espina bífida abierta, síndrome de corazón izquierdo hipoplásico, comunicación auriculoventricular, complejo defecto cardíaco, isomería auricular izquierda (interrupción vena cava con anatomía intracardiaca normal), obstrucción del tracto urinario inferior, ausencia de extremidades, secuencia de deformación de akinesia fetal y displasia esquelética letal.” (Syngelaki, y otros, 2019)

En su tesis doctoral de Serrano (2012) abordó el tema de tamizaje combinado de primer trimestre para aneuploidías, en aras de identificar los valores del tamizaje durante el primer trimestre de embarazo. Para ello se adoptó una metodología descriptiva, transversal y de campo. Los resultados demostraron que, el 10% de las gestantes presentaron tamizaje positivo y el 11% un tamizaje bioquímico. Estos hallazgos se evidenciaron en embarazadas de edades entre 28 a 45 años. El riesgo de que los neonatos presentarán Síndrome de Down fue del 48%, el cariotipo de la población fue realizado en el 90% de los casos, y los riesgos de alteraciones cromosómicas fue del 63%. Por lo tanto, la aplicación del tamizaje durante el primer trimestre de gestación es de gran ayuda para el área de las Ciencias Médicas, debido a que permite detectar las anomalías en los fetos y, asimismo, diseñar un plan preventivo que disminuya los falsos positivos (Serrano, 2012).

Por su parte Dinç y Eyüboğlu (Dinç & Eyüboğlu, 2021), determinaron los valores del normograma de espesor de la TN fetal en el primer trimestre en una población turca, realizando un análisis comparativo con datos de normogramas europeos y asiáticos informados previamente. Las mediciones ultrasonográficas de la longitud cráneo-rabadilla (CRL) y los espesores NT se obtuvieron de 11 a 14 semanas de gestación en una población turca normal. Embarazadas con embarazo único y CRL fetal entre 45 y 84 mm se incluyeron en el estudio, Un total de 1605 fetos

sanos se inscribieron en el estudio. Las mediciones ecográficas se realizaron en 1541 (94%) fetos por vía transabdominal y en 99 casos (4%) por vía transvaginal. (Dinç & Eyüboğlu, 2021)

El grosor medio de NT para CRL entre 45 y 84 mm fue de  $1,57 \pm 0,74$  mm, y los percentiles 95, 97 y 99 medios de estos valores fueron 2,82 mm, 3,17 y 4,75 mm, respectivamente. La incidencia de Los espesores de NT en puntos fijos entre 2,5 mm, y 3 mm y los mayores de 3,5 mm en fetos normales fueron 6,7 %, 4,1 % y 2,1 %, respectivamente, De esa manera, fue posible inferir que los datos del normograma del espesor de la TN fetal en una población turca eran iguales a los de otras etnias por lo que era factible establecer el sistema (Dinç & Eyüboğlu, 2021).

En esa misma línea Guamán- Lozada “investigó la relación predictiva de la evaluación por ultrasonido en el primer trimestre del embarazo en mujeres embarazadas con riesgo de anomalías cromosómicas. Este estudio tiene un diseño descriptivo, correlacional, transversal y prospectivo. Realizado en las áreas de consulta externa e internación del Hospital Maternidad Alfredo G. Paulson (Guayaquil-Ecuador). Para dicho propósito, se reclutaron 137 gestantes, a quienes se realizó el tamizaje ecográfico de primer trimestre y se comparó con la resultante neonatal al nacer. Se confirmó aneuploidía en el 16.6% en el grupo mayor de 35 años y 1.3% en menor de 17 años. La tasa de valor predictivo por cada variable fue estimada con el uso de la curva ROC siendo que la variable longitud coronilla rabadilla (LCR) obtuvo un valor de sensibilidad 86% y especificidad 82%; la sonolusencia nuczal (TN) un 62% de sensibilidad y 80% de especificidad; el ductus venosos (DV) una sensibilidad 52% y especificidad 75%; y la arteria uterina (AU) 40% de sensibilidad y 75% de especificidad. Los resultados permitieron constatar que las variables no se pueden tomar en cuenta con fines predictivos ya que los valores de significancia alcanzados no fueron satisfactorios” (Guaman-Lozada, 2018)

Por otro lado, Ruoti (2018) “demostró la utilidad del DV en el tamizaje de las aneuploidias en el primer trimestre gestacional, el cual se utiliza actualmente como segunda línea tras la valoración de la sonolusencia nuczal. Dado que la estructura de las ondas muestra lo que está sucediendo en el ciclo cardíaco fetal, puede proporcionar información suplementaria para el estudio de la circulación fetal en presencia de disfunción miocárdica, lo que permite

individualizar la cardiopatía congénita en presencia de ondas de velocidad sanguínea anómala (Ruoti-Cosp, 2018).

Asimismo, Sellers et al. (Citado por Águila & Rodríguez, 2019) “evaluaron la capacidad de visualización de HN y TN y su validación y utilidad clínica como marcadores de anomalías cromosómicas en el embarazo temprano. Un estudio transversal observacional diseñó 434 mujeres embarazadas con un total de 466 fetos que fueron sometidos a una ecografía entre las semanas 11 y 14 para evaluar NT y HN. En 60 (12,9%) fetos no pudieron concluir la presencia o ausencia de un hueso nasal. La sensibilidad del hueso nasal fue del 0 % y la especificidad del 97,5 %, con pocas probabilidades positivas y negativas. La TN logró una sensibilidad del 100 % y una especificidad del 98,7 % con excelentes razones de probabilidad” (Águila & Rodríguez, 2019).

En resumen, los estudios expuestos aportan a la presente investigación, debido a que los resultados se vinculan con los objetivos planteados. A su vez, el uso de esta técnica refleja los marcadores ecográficos y los valores predictivos a un diagnóstico de cromosomopatías, lo cual permitió evidenciar que se presentaron anomalías como: higroma quístico, el retardo de crecimiento intrauterino (RCIU) y el Pliegue Nucal aumentado en edades de 28 a 45 años. (Serrano, 2012)

## **Conclusiones**

El tamizaje ecográfico del primer trimestre es fundamental para la gestante no importa su edad ni condición socioeconómica debe de ser implementado en nuestro sistema primario de salud, con este estudio hemos demostrado que es absolutamente útil.

Para esto debemos capacitar a los médicos generales de los centros de atención primaria tipo 2 que cuentan con ultrasonido en el programa de la FMF Astraia 2.8.1. que es gratuito y mundial y de esa manera estamos seguros de su curva de aprendizaje ya que este programa audita cada año las mejoras imágenes para renovar la licencia.

Se deberían empezar nuevos estudios sobre los beneficios del tamizaje en el estudio de patologías diferentes a las trisomías como son “acrania, holoprosencefalia alobar, encefalocele,

atresia tricuspídea o atresia pulmonar, pentalogía de Cantrell, ectopia cordis, onfalocele, gastrosquisis y anomalía del tallo del cuerpo y > 50% de los casos de espina bífida abierta, síndrome de corazón izquierdo hipoplásico, comunicación auriculoventricular, defecto cardíaco complejo, isomería auricular izquierda (interrupción vena cava con anatomía intracardíaca normal), obstrucción del tracto urinario inferior, ausencia de extremidades, secuencia de deformación de akinesia fetal y displasia esquelética letal”.

Los valores predictivos, sensibilidad y especificidad de los marcadores ecográficos del tamizaje del primer trimestre ya están estudiados y confirmados en el mundo. Los primeros estudios empezaron en 1990 con Kypros Nicolaides y él formó el programa de FMF que actualmente está universalizado. Son estudios mundiales, sin embargo, a criterio de esta investigación están subvalorados por haber estudios randomizados, multicéntricos, metanálisis mixtos junto con ADN fetal que, obviamente son mejores y con altos parámetros de valores predictivos positivos, pero que en países del tercer mundo no son accesibles al pueblo en general por su alto costo tanto para el paciente como para el Estado.

Estas limitaciones económicas afectan en la mayoría de los países latinoamericanos y especialmente africanos, que paradójicamente son los pueblos con índices de nacimientos más altos.

Se demuestra entonces que, el estudio ecográfico puro realizado con personal capacitado y con el programa de la FMF logra una elevada especificidad y valores absolutos en valores predictivos negativos, reafirmando que estos marcadores son excelentes en la detección del riesgo de cromosomopatías sobre todo para la trisomía 21 (Down), 18 (Edwards), 13 (Patau), lo que conlleva a una tasa mínima de indicación de procedimientos obstétricos invasivos, e incremento extra en la detección de defectos fetales, pudiendo ser este un excelente sistema de detección para ser incorporado en los centros de salud de atención primaria del Ecuador.”

## Referencias

Águila, M. E., & Rodríguez, C. (Octubre de 2019). Historia y desarrollo del ultrasonido en la Imagenología. *Acta Médica del Centro*, 13(4).

- Albinagorta, R., & Campodónico, D. (Julio de 2013). Experiencia en la aplicación del algoritmo de la Fundación de Medicina Fetal en el tamizaje de aneuploidías entre las 11-13+6 semanas. *Revista Peruana de Ginecología y Obstetricia*, 59(3).
- Allred, S., Takwoingi, Y., Guo, B., Pennant, M., Deeks, J., Neilson, J., & al., e. (2017). First trimester ultrasound tests alone or in combination with first trimester serum tests for Down's syndrome screening. *Cochrane Database of Systematic Reviews*, 3. Obtenido de <https://www.cochranelibrary.com/cdsr/doi/10.1002/14651858.CD012600/full>
- Álvarez-Melcón, Á. (2011 ). Cromosopatías: discapacidades e implicaciones terapéuticas. *REDUCA (Enfermería, Fisioterapia y Podología)*, 3(1). Obtenido de <http://revistareduca.es/index.php/reduca-enfermeria/article/view/771>
- Capote, A. (2011). *Medios diagnósticos imaginológicos en rehabilitación*. La Habana: Editorial Ciencias Médicas.
- Carbelo, Á., D., Sosa, E., D., González, R., & C. (2019). *Historia y desarrollo del ultrasonido en la Imagenología*.
- Castro, I. (Septiembre de 2007). El síndrome de down en el siglo XXI. *Enfermería Actual en Costa Rica*, 5(1).
- Centeno , F., Beltrán , A., Centeno, T., Macías , J., & Martín, M. (Junio de 2001). Cromosopatías en recién nacidos malformados. *Anales de Pediatría*, 54(6), 582-587.
- Dashe, J. (2016). Aneuploidy Screening in Pregnancy. *Obstetrics & Gynecology*, 128(1), 181-94. doi:10.1097/AOG.0000000000001385
- Díaz-Murillo, G. (s/f). Ecografía. Historia, evolución. *Ultrasonido, Medicina, Ambiente*. Obtenido de <https://drgdiaz.com/eco/ecografia/ecografia.shtml>
- Díaz-Véliz-Jiménez P, V.-H. B.-S. (2016). Diagnóstico prenatal citogenético y ultrasonográfico de síndrome de Patau. Presentación de un caso. *MediSur* , 14(5), 584-90. Obtenido de . [http://scielo.sld.cu/scielo.php?script=sci\\_](http://scielo.sld.cu/scielo.php?script=sci_)
- Dinç, G., & Eyüboğlu, İ. (2021). Distribution of nuchal translucency thickness at 11 to 14 weeks of gestation in a normal Turkish population. *Turk J Med Sci*, 51(1), 90-4.
- Esparza-García, E., Cárdenas-Conejo, A., Huicochea-Montiel, J., & Araújo-Solís, M. (2017). Cromosomas, cromosopatías y su diagnóstico. *Revista Mexicana de Pediatría*, 84(1), 30-9.
- Figueroa-Toala, D., & Morante-Cotto, C. (2014). *Conocimiento de las madres sobre la prueba de tamizaje metabólico neonatal en el Centro Materno Infantil Francisco Jácome Area 11 de la ciudad de Guayaquil en el primer trimestre del 2014*. Milagro: Universidad Estatal de Milagro. Obtenido de <https://repositorio.unemi.edu.ec/bitstream/123456789/5347/3/APLICACI%C3%93N%20>

DEL%20TAMIZAJE%20METABOLICO%20NEONATAL%20POR%20PARTE%20DEL%20PERSONAL%20DE%20ENFERMERIA%20%281%29.pdf

- Gómez , P., Herraiz, I., Escribano , D., Fernández , F., Moreno , A., Gómez, M., & Galindo, A. (Marzo de 2013). Cardiopatías congénitas y cromosopatías en vida fetal: ¿siempre cariotipo? *Elsevier*, 24(1), 15-22.
- Grossman, T., Bodenlos, K., & Chasen, S. (2020). Abnormal nuchal translucency: residual risk with normal cell-free DNA screening. *Matern Fetal Neonatal Med*, 33(18), 3062-7.
- Guaman-Lozada, M. (2018). *Utilidad de la ecografía en el diagnóstico de cromosopatías en los grupos etarios extremos de riesgo, resultante neonatal*. Universidad de Guayaquil. Obtenido de <http://repositorio.ug.edu.ec/bitstream/redug/39081/1/CD%20167-%20GUAMAN%20LOZADA%20MARIA%20DOLORES.pdf>
- Gutiérrez-Ardila, M., Hernández-Alomia, M., Hernández-Villarraga, A., & Jimenez-Morales, L. (2020). *Comportamiento de los marcadores bioquímicos y ecográficos implementados en el tamizaje de cromosopatías durante el primer trimestre de embarazo, en una muestra de muestra de mujeres en Bogotá entre en 2014-2018*. Universidad del Bosque. Obtenido de <http://hdl.handle.net/20.500.12495/2889>
- Hernández, Juan Manuel. (2010). *Revista Medica de Costa Rica y Centroamérica, LXIII*, 385-390. Obtenido de <https://www.medigraphic.com/pdfs/revmedcoscen/rmc-2010/rmc103l.pdf>
- Kagan, K., Wright, D., & Nicolaidis, K. (2015). First-trimester contingent screening for trisomies 21, 18 and 13 by fetal nuchal translucency and ductus venosus flow and maternal blood cell-free DNA testing. *Ultrasound Obstet Gynecol*, 45(1), 42-47.
- Llamosa, O., Chacón, E., & Izquierdo, A. (Enero de 2017). Trisomía parcial del cromosoma 13: presentación de un caso. *Revista Gaceta Médica Espirituana*, 19(1).
- Lugthart, M., Bet, B., Elsmann, F., van de Kamp, K., de Bakker, B., Linskens, I., & al., e. (2021). Increased nuchal translucency before 11 weeks of gestation: Reason for referral? *Prenatal Diagnosis*, 41(3), 1685-93.
- Mellis, R., Eberhardt, R., Hamilton, S., Consortium, T., McMullan, D., Kilby, M., & al., e. (2022). Fetal exome sequencing for isolated increased nuchal translucency: should we be doing it? *BJOG: An International Journal of Obstetrics & Gynaecology*, 129(1), 52-61.
- Miranda, F., Mirón, C., & Burón, A. (Febrero de 2012). Pesquisaje ultrasonográfico de marcadores genéticos y malformaciones congénitas mayores. *Revista Archivo Médico de Camagüey*, 16(3), 295-309.
- Miranda, J., Miño, F., Borobio, V., Badenas, C., Rodríguez-Revenga, L., Pauta, M., & al., e. (2020). Should cell-free DNA testing be used in pregnancy with increased fetal nuchal translucency? *Ultrasound in Obstetrics & Gynecology*, 55(5), 645-51.

- Nicolaides, K. (2011). A model for a new pyramid of prenatal care based on the 11 to 13 weeks' . *Prenat Diagn*, 31(1), 3-6. doi:http://doi.wiley.com/10.1002/pd.2685
- Nicolaides, K. (Enero de 2011). Detección de aneuploidías fetales a las 11 a 13 semanas. *Obstetricss y Gynaecoly*, 31(1), 7-15. doi:https://doi.org/10.1002/pd.2637
- Nicolaides, K. (2018). *La Fundación de Medicina Fetal*. Obtenido de <https://fetalmedicine.org/research/assess/nt>
- Oepkes, D., Page-Christiaens, G., Bax, C., Bekker, M., Bilardo, C., Boon, E. e., & 36(12). (2016). Trial by Dutch laboratories for evaluation of non-invasive prenatal testing. Part I—clinical impact. *Prenatal Diagnosis*, 36(12), 1083-90.
- Onyeacholem, I., Kleiner, B., Hull, A., Chibuk, J., Romine, L., Anton, T., & al., e. (2016). Setting up a Nuchal Translucency Clinic: What Radiologists Need to Know. *Ultrasound Q*, 32(1), 3-14.
- Pérez, A. (Octubre de 2010). SINDROME de EDWARDS (Trisomia 18). *Protoc diagn ter pediatr*, 1, 96-100.
- Petersen, O., Smith, E., Van Opstal, D., Polak, M., Knapen, M., Diderich, K., & al., e. (2020). Nuchal translucency of 3.0-3.4 mm an indication for NIPT or microarray? Cohort analysis and literature review. Internet]. junio de 2020 [citado 29 de. *Acta Obstet Gynecol Scand* [, 99(6), 765-74.
- Powell, N. (Febrero de 2018). Síndrome de Down (trisomía 21). *Sidney Kimmel Medical College at Thomas Jefferson University*, III(12).
- Quezada, M., Gil, M., Francisco, C., Orósz, G., & Nicolaides, K. (2015). Screening for trisomies 21, 18 and 13 by cell-freeDNA analysis of maternal blood at 10–11 weeks' gestation and the combined test at 11–13 weeks. *Ultrasound in Obstetrics & Gynecology*, 36-41. Obtenido de <https://obgyn.onlinelibrary.wiley.com/doi/abs/10.1002/uog.14664>
- Quezada, M., Gil, M., Orósz, G., & Nicolaides, K. (Enero de 2015). Detección de trisomías 21, 18 y 13 mediante análisis de ADN libre de células de sangre materna a las 10-11 semanas de gestación y la prueba combinada a las 11-13 semanas. *Ultrasonido Obstet Gynecol*, 45(1), 36-41.
- Raduales, I. (2014). Imagenología. *Revista de la Facultad de Ciencias Médicas* , 35-43. Recuperado el 8 de Febrero de 2021, de Imágenes diagnósticas: Conceptos y Generalidades: <http://www.bvs.hn/RFCM/pdf/2014/pdf/RFCMVol11-1-2014-6.pdf>
- Reiff, ..., Little, S., Dobson, L., Wilkins-Haug, L., & Bromley, B. (2016). What is the role of the 11- to 14-week ultrasound in women with negative cell-free DNA screening for aneuploidy? . *Prenatal Diagnosis*, 36(3), 260-5. Obtenido de <https://onlinelibrary.wiley.com/doi/abs/>

- Ribate, M., & Pié, J. U. (2010). Trisomía 13 (Síndrome de Patau). *Protoc Diagn ter pediatr, 1*, 91-95.
- Ruoti-Cosp, M. (2018). Evaluación ecográfica del ductus venoso fetal y sus aplicaciones Clínicas en la Obstetricia actual. *Anales de la Facultad de Ciencias Médicas (Asunción), 51(3)*, 99-112.
- Salamanca, A. (Noviembre de 2003). Tamizaje prenatal: Análisis de riesgo de Aneuploidia. *Revista Colombiana de Obstetricia y Ginecología, 54(4)*, 213-226.
- Saldarriaga, W., Rengifo, H., & Ramírez, J. (Octubre de 2016). Síndrome de trisomía 18. Reporte de un caso clínico. *Revista Chilena de Pediatría, 87(2)*, 129-136.
- Sellers, F., Lozano, J., Ariza, N., Martín, T., Roca, M., Gil, V., & al., e. (2005). Visualización y validación del hueso nasal y la translucencia nucal como marcadores ecográficos de aneuploidías. *Prog Obstet Ginecol, 48(7)*, 319-26. Obtenido de <https://www.elsevier.es/es-revista-progresos-obstetricia-ginecologia-151-articulo-visualizacion-validacion-del-hueso-nasal-13077088>
- Serrano, C. (2012). *Tamizaje combinado de primer trimestre para Aneuploidias*. Bogotá: Universidad del Rosario.
- Shakoor, S., Dileep, D., Tirmizi, S., Rashid, S., Amin, Y., & Munim, S. (2017). Increased nuchal translucency and adverse pregnancy outcomes. *J Matern Fetal Neonatal Med, 30(14)*, 1760-3.
- Suwanrath, C., Pruksanusak, N., Kor-anantakul, O., Suntharasaj, T., Hanprasertpong, T., & Pranpanus, S. (2013). Reliability of fetal nasal bone length measurement at 11–14 weeks of gestation. . 16 de enero de 2013;13:7. *BMC Pregnancy Childbirth, 13(7)*. Obtenido de <https://www.ncbi.nlm.nih.gov/pmc>
- Syngelaki, A., Hammami, A., Bower, S., Zidere, V., Akolekar, R., & Nicolaides, K. (2019). Ultrasound in Obstetrics & Gynecology. *Diagnosis of fetal non-chromosomal abnormalities on routine ultrasound examination at 11–13 weeks' gestation, 54(4)*, 468-76.
- Ziolkowska, K., Dydowicz, P., Sobkowski, M., Tobola-Wrobel, K., Wysocka, E., & Pietryga, M. (2019). The clinical usefulness of biochemical (free  $\beta$ -hCG, PAPP-A) and ultrasound (nuchal translucency) parameters in prenatal screening of trisomy 21 in the first trimester of pregnancy. *Ginekologia Polska 2019, 90(3)*, 161-6. Obtenido de [https://journals.viamedica.pl/ginekologia\\_polska/article/view/GP.2019.0029](https://journals.viamedica.pl/ginekologia_polska/article/view/GP.2019.0029)